ПИТАННЯ СТАНДАРТИЗАЦІЇ ПРОТОКОЛУ УЛЬТРАЗВУКОВОГО ДОСЛІДЖЕННЯ СУДИН ШИЇ: ОГЛЯД СУЧАСНИХ РЕКОМЕНДАЦІЙ

Н.М. НОСЕНКО, Д.В. ЩЕГЛОВ, Г.В. ДРУК

ДУ «Науково-практичний Центр ендоваскулярної нейрорентгенохірургії НАМН України», м. Київ

***Conflict of Interest Statement (We declare that we have no conflict of interest).**
*Заява про конфлікт інтересів (Ми заявляємо, що у нас немає ніякого конфлікту інтересів).
*Заявление о конфликте интересов (Мы заявляем, что у нас нет никакого конфликта интересов).

***No human/animal subjects policy requirements or funding disclosures.**
*Жодний із об'єктів дослідження (людина/тварина) не підпадає під вимоги політики щодо розкриття інформації фінансування.
*Ни один из объектов исследования не подпадает под политику раскрытия информации финансирования.

***Date of submission — 15.03.19**
*Дата подачі рукопису — 15.03.19
*Дата подачи рукописи — 15.03.19

***Date of acceptance — 15.05.19**
*Дата ухвалення — 15.05.19
*Дата одобрения к печати — 15.05.19

***Мета роботи** – провести огляд сучасних рекомендацій та інших публікацій, присвячених питанню стандартизації протоколу ультразвукового дослідження (УЗД) судин шиї.*

Проаналізовано статті та рекомендації щодо стандартизації протоколу УЗД судин шиї таких організацій, як American Institute of Ultrasound in Medicine (AIUM), American College of Radiology (ACR), Society of Radiologists in Ultrasound (SRU), American Society of Echocardiography (ASE), Society of Vascular Medicine and Biology, European Assotiation of Cardiovascular Imagin (EACVI), Українська Асоціація фахівців з ультразвукової діагностики (УАФУД), Український Допплєрівський Клуб та ін.

УЗД сонних артерій – швидкий неінвазивний метод діагностики атеросклеротичного ураження судин, який є методом вибору для скринінгу та первинної оцінки ступеня стенозу. УЗД часто використовують практикуючі лікарі як в Україні, так і за кордоном. Існує велика кількість технік виконання та, відповідно, підходів до інтерпретації результатів допплєрівського УЗД. Тому актуальним є питання щодо стандартизації протоколу УЗД судин шиї.

Визначено основні показання для проведення УЗД, виділено основні етапи проведення ультразвукової діагностики судин шиї. Установлено наявність певних розбіжностей між рекомендаціями різних організацій. Описано основні критерії стенозу артерій шиї.

Ключові слова: ультразвукове дослідження, стеноз, судини шиї, протокол ультразвукового дослідження судин шиї.

DOI 10.26683/2304-9359-2019-2(28)-73-85

Перелік скорочень

ECST	European Carotid Surgery Trial
ESC	European Society of Cardiology
NASCET	North American Symptomatic Carotid Endarterectomy Trial
PW	Імпульсно-хвильовий режим
V_{ps}	Пікова систолічна швидкість
ВСА	Внутрішня сонна артерія
ВЯВ	Внутрішня яремна вена
ЗагСА	Загальна сонна артерія
ЗСА	Зовнішня сонна артерія
КДК	Кольорове допплєрівське картування
КІМ	Комплекс інтима-медіа
ПКА	Підключична артерія
УАФУД	Українська Асоціація фахівців з ультразвукової діагностики
УЗД	Ультразвукове дослідження
ХА	Хребтова артерія
ЦАГ	Цифрова субтракційна ангіографія

Ультразвукове дослідження (УЗД) сонних артерій – швидкий неінвазивний метод діагностики атеросклеротичного ураження судин, який є методом вибору для скринінгу та первинної оцінки ступеня стенозу [1]. УЗД часто використовують практикуючі лікарі як в Україні [2], так і за кордоном [3]. Для обстеження судин шиї, оцінки анатомії та діагностики патології в арсеналі лікаря є велика кількість діагностичних процедур, таких як комп'ютерна томографічна (КТ) і магнітно-резонансна (МРТ) ангіографія та цифрова субтракційна ангіографія (ЦАГ), УЗД судин. Інші методи (капіляроскопія, позитронна емісійна томографія та ядерна лімфографія) застосовують рідше.

УЗД сонних артерій використовують для встановлення діагнозу при багатьох патологіях (атеросклероз, артеріїт, аневризми, тощо). Однак виявлено розбіжності між отриманими в різних лабораторіях кількісних показниках. Також можливі помилки при визначенні ступеня та значущості стенозу.

Існує велика кількість технік виконання та, відповідно, підходів до інтерпретації результатів допплєрівського УЗД. Розбіжності в підходах до проведення УЗД судин шиї зумовлені відсутністю єдиної думки щодо значення структурних і гемодинамічних критеріїв при проведенні оцінки ураження артерій та іншими причинами.

З огляду на затребуваність УЗД, його часте використання, велику кількість підходів як до самого обстеження, так і до інтерпретації його результатів актуальним є питання щодо стандартизації протоколу УЗД судин шиї. Цьому питанню приділяють увагу такі організації, як American Institute of Ultrasound in Medicine(AIUM), American College of Radiology (ACR), Society of Radiologists in Ultrasound (SRU), American Society of Echocardiography (ASE), Society of Vascular Medicine and Biology, European Assotiation of Cardiovascular Imagin (EACVI), Українська Асоціація фахівців з ультразвукової діагностики (УАФУД), Український Допплєрівський Клуб та інші. Стандартизація протоколу дослідження дасть змогу підвищити рівень діагностики та уникнути помилок.

НОСЕНКО Наталія Миколаївна
к. мед. н., старший науковий співробітник, зав. відділенням діагностики
ДУ «Науково-практичний Центр ендоваскулярної нейрорентгенохірургії НАМН України»
Адреса: 04050, м. Київ, вул. П. Майбороди, 32
Тел. моб.: (067) 304-24-91
E-mail: nataliia.nosenko@gmail.com
ORSID ID: 0000-0001-7040-7672

УЗД магістральних судин шиї зазвичай є обстеженням «першої лінії», особливо при діагностиці атеросклерозу. При направленні на допплєрівське УЗД лікар має обґрунтувати доцільність проведення цього обстеження у пацієнта і бути обізнаним зі значенням УЗД судин при виборі лікувальної тактики [4, 5].

Основні показання для проведення дуплексного УЗД шийних артерій згідно з рекомендаціями 2018 р. ESC та Working Group on Aorta and Peripheral Vascular Diseases [6]:

1) якщо у пацієнта спостерігаються такі симптоми: інсульту або транзиторної ішемічної атаки (ТІА), порушення зору, підозра на дисекцію сонних чи хребтових артерій, раптове виникнення синдрому Клода–Бернара–Горнера, симптоми вертебробазилярної недостатності, пульсуючий шум у вухах;

2) якщо під час клінічного огляду при аускультації виявлено шуми на судинах шиї та різницю при вимірюванні артеріального тиску (АТ) на обох верхніх кінцівках;

3) використовувати УЗД судин рекомендовано для спостереження у динаміці пацієнта зі стенозом сонної артерії > 50 %, каротидною ендартеректомією або стентуванням в анамнезі. Проведення контрольних УЗД після хірургічного лікування рекомендують через 1, 6 та 12 міс. Повторне виконання УЗД кожні 6 міс рекомендовано для пацієнтів із тяжким (70–99 %) стенозом сонної артерії, за умови, що пацієнт є кандидатом на реваскуляризацію. Для пацієнтів із помірним (50–69 %) стенозом УЗД проводять один раз на рік, за умови, що пацієнт є кандидатом на реваскуляризацію;

4) оцінка серцево-судинного ризику в пацієнтів із середнім рівнем ризику;

5) скринінг в осіб з ішемічною хворобою серця та/або стенотичними ураженнями артерій нижніх кінцівок;

6) наявність васкулітів (гігантоклітинний артеріїт, хвороба Такаясу);

7) травми шиї/голови тощо [7].

Також слід призначити УЗД судин шиї пацієнтам з епізодом синкопе, якщо серцево-судинні причини (наприклад, порушення ритму, клапанна патологія) були виключені, а також, якщо при обстеженні сітківки виявлено бляшку Hollenhorst [8].

Щодо оцінки серцево-судинного ризику, то пацієнтів із середнім рівнем ризику при візуалізації під час УЗД судин шиї атеросклеротичної бляшки слід віднести до групи з високим рівнем серцево-судинного ризику. Слід сказати, що відтепер систематичне використання товщини комплексу інтима–медіа (КІМ) в оцінці кардіоваскулярного ризику більше не рекомендується Європейським товариством кардіологів. Серійні дослідження КІМ для оцінки прогресування або регресу в окремих пацієнтів також не рекомендуються [6]. Якщо лікар вирішує виміряти КІМ, то рекомендовано обирати автоматичне або напівавтоматичне вимірювання [8] (рис. 1).

У 2017 р. опубліковано проект протоколу УАФУД «Пропозиції щодо стандартизації ультразвукового дослідження судин» в якому у переліку вимірів згадано вимірювання товщини КІМ [9]. В Україні згідно з Національним керівництвом для лікарів, які направляють пацієнтів на радіологічні дослідження (2017), показаннями до УЗД сонних артерій є ТІА (рівень доказовості В) і гострий інсульт (рівень доказовості С) [5].

Основні етапи проведення УЗД діагностики судин шиї. Дослідження судин шиї проводять із використанням лінійного датчика з частотою 5–10 МГц. Дослідження починають із використання В-режиму [6, 9]. Оптимізації зображення можна досягти використанням індивідуально попередньо запрограмованих для кожного застосування пресетів: потужність випромінювання (emission power), посилення (Gain), динамічний діапазон, швидкість. Рекомендовано використовувати сканування у В-режимі з високою роздільною здатністю. Для поліпшення візуалізації у тяжких випадках (пацієнти з ожирінням та значною кальцифікацією судин) для локації глибше розташованих судин може бути використаний секторний чи конвексний низькочастотний датчик [6] (рис. 2).

Ультразвукове сканування артерій шиї проводять як при поперечному, так і при поздовжньому скануванні. Воно має включати оцінку всіх доступних ділянок загальної сонної (ЗагСА), зовнішньої сонної (ЗСА), внутрішньої сонної (ВСА), хребтової (ХА) та підключичної (ПКА) артерії з обох боків. Огляд починають із візуалізації в В-режимі. Для виявлення анехогенних та/або ускладнених бляшок візуалізацію слід завершити використанням режимів кольорового допплєрівського картування (КДК). Обов'язковим

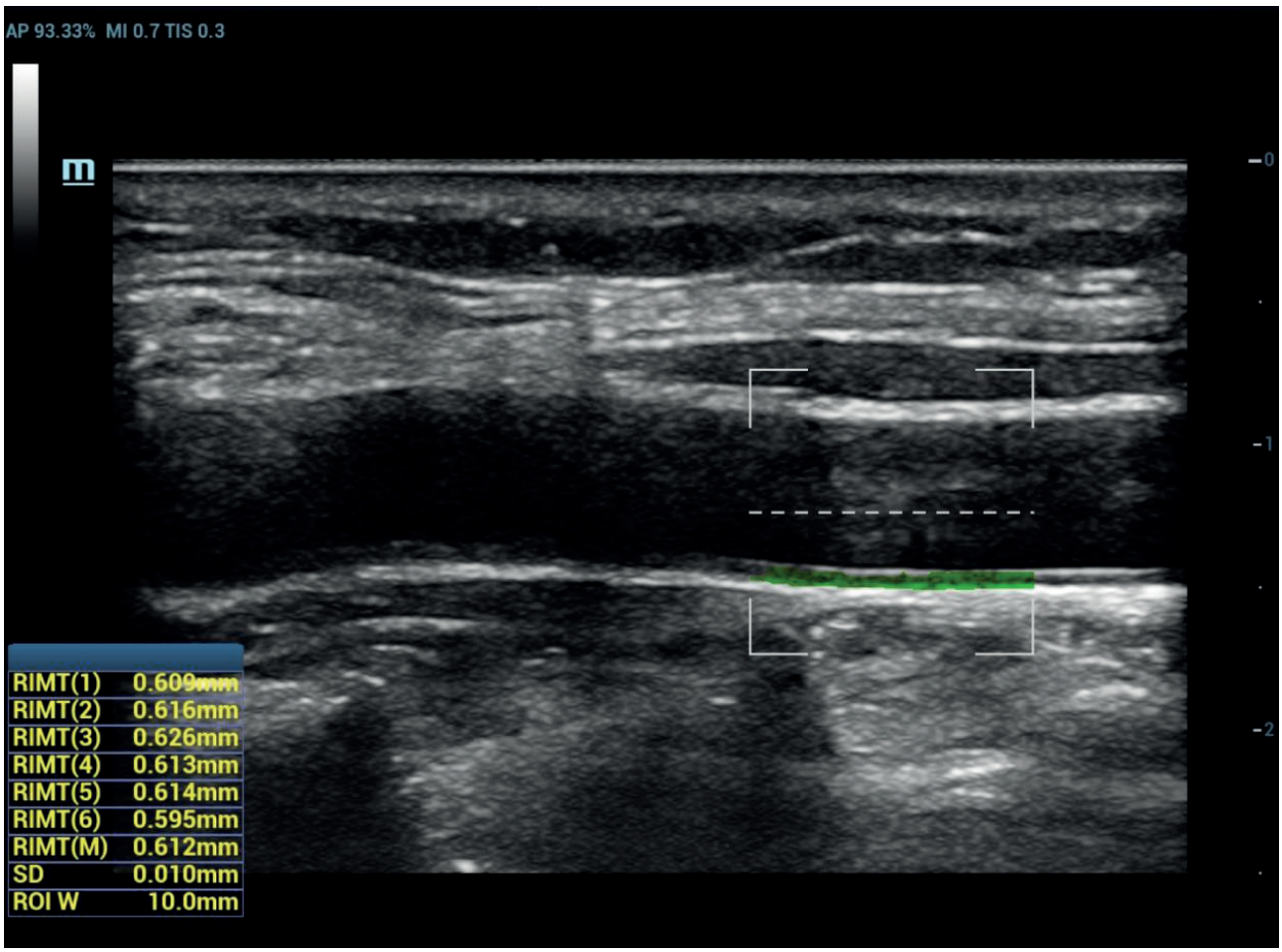

Рис. 1. *Автоматичне вимірювання товщини комплексу інтима–медіа у загальній сонній артерії*

також є використання імпульсно-хвильового режиму (PW). Усі виміри при допплєрівських дослідженнях проводять лише після корекції кута ісонації [6, 10–12].

При УЗД судин шиї лікар має оцінити при обстеженні прохідність артерій і вен, стан судинної стінки, судинну «геометрію», стан просвіту судин, виміряти діаметр просвіту судини, % звуження просвіту, допплєрівські показники [13].

Прохідність судин. Слід оглянути прохідність по всій довжині ЗагСА, ЗСА, ВСА, ХА, проксимального сегмента ПКА з обох боків (за можливості) і дистального відді-

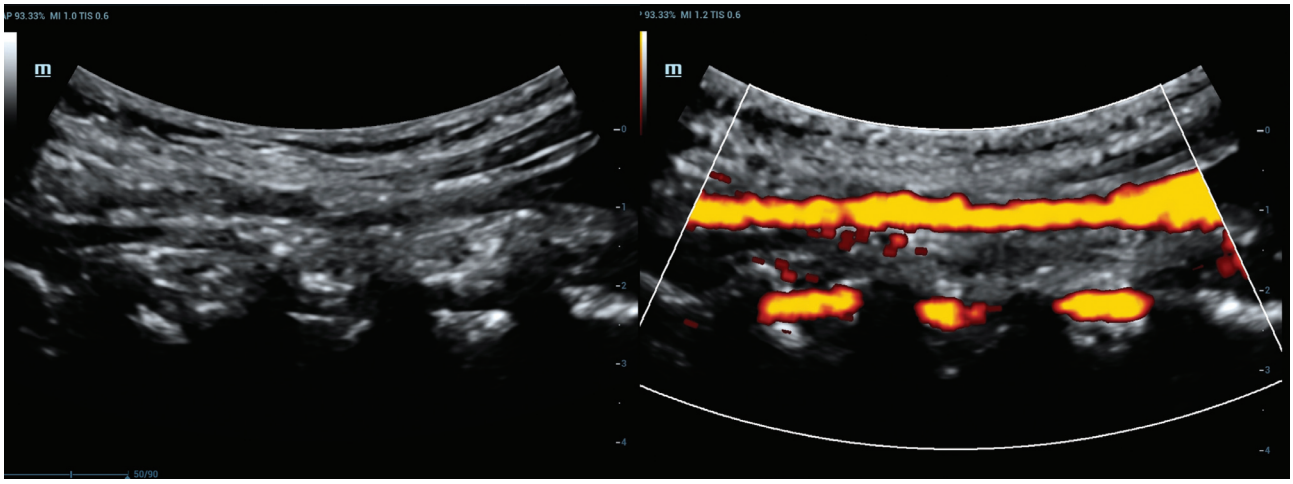

Рис. 2. *Візуалізація хребтової артерії при використанні конвексного датчика*

лу плечо-головного стовбура. Під час огляду слід також провести оцінку структурних змін та відмітити «проблемні ділянки», які потребують детальнішої уваги, додаткових вимірів та використання допплєрівських режимів візуалізації.

Судинна «геометрія». Описують характеристику ходу артерій (незмінений чи С-, S-подібна деформація, петлеподібна звивистість, перегин, непрямолінійний хід). Слід зазначити топіку деформації та кут (гострий чи тупий) анатомічного ходу судини.

Варіанти анатомії. При скануванні артерій шиї слід обов'язково описати (за наявності) аномалії відходження, розміри і взаємне розташування судин [14]. Наприклад, в протоколі слід відмітити варіанти анатомічного ходу ХА – рівень входження в канал поперечних відростків [6]. У разі високого розташування біфуркації ЗагСА також слід обов'язково це написати.

Топіка вимірювання внутрішньопросвітних діаметрів. Діаметр ЗагСА вимірюють з обох боків у проксимальному сегменті. Анатомічній орієнтир рівня вимірювання – нижня цибулина внутрішньої яремної вени (ВЯВ). Виміри слід проводити при поперечному скануванні (рис. 3). Здійснюють виміри діаметра просвіту по внутрішньому контуру внутрішньої оболонки. На цьому ж рівні проводяться виміри розмірів ВЯВ. Визначають її діаметр (передньо-задній розмір) та здатність до повної компресії. Оскільки діаметр вени може змінюватися внаслідок різного ступеня натискування датчиком, рекомендовано проводити дослідження при мінімальній компресії та при скануванні крізь гелеву «подушку». Інтерпретація отриманих вимірів ВЯВ: флебектазія – якщо площа понад 4 см^2 або візуальні розміри вени перевищують 3 діаметри ЗагСА (сканування у поперечному перерізі); ВЯВ малого діаметра – якщо її діаметр порівнянний із діаметром ЗагСА; гіпоплазія – якщо діаметр ВЯВ менше, ніж такий ЗагСА. Останні формулювання у протоколі можуть бути доцільними тільки, якщо діаметр вен ви-

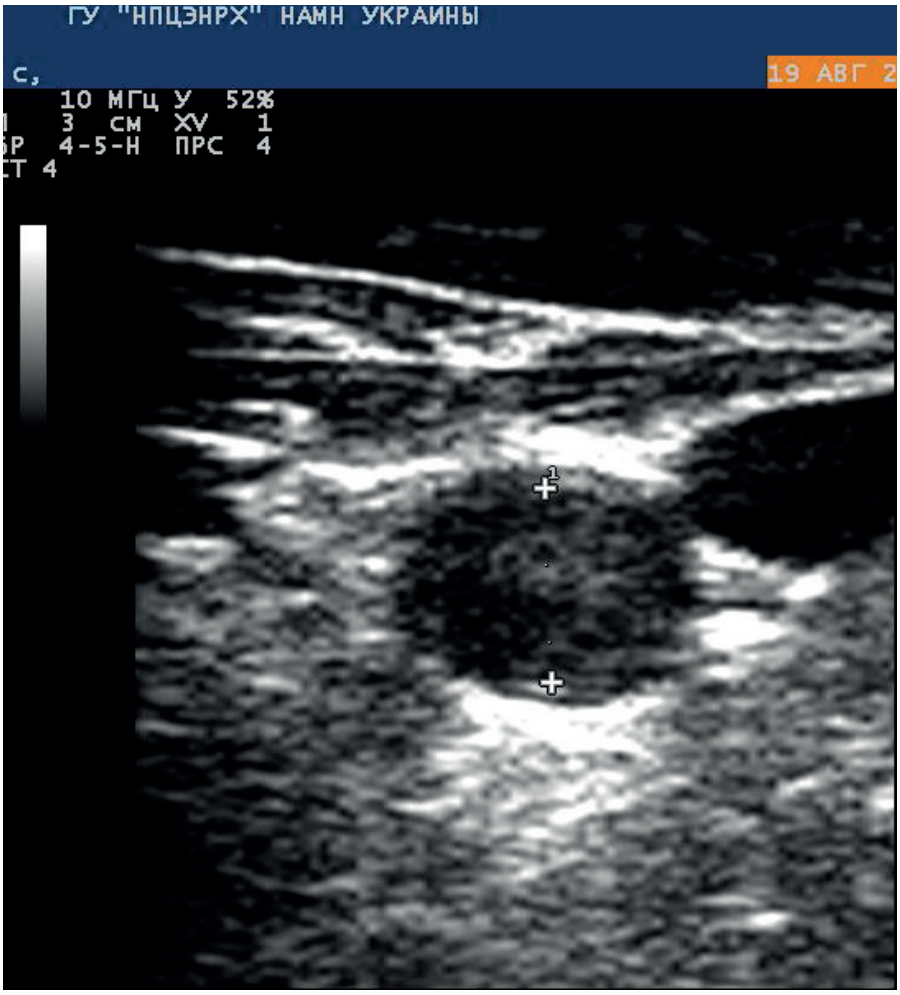

Рис. 3. *Виміри діаметра загальної сонної артерії*

міряно після натужування, проби Вальсальви, зміні положення тіла, і вище вказані розміри не збільшились до нормальних параметрів.

При УЗД необхідно оглянути плечоголовний стовбур, гирло правої ПКА і за можливості ліву ПКА. Для цих артерій достатньою є оцінка у сірошкальному режимі та отримання допплєрівського спектра, за потреби використовують режим КДК.

Діаметр ВСА вимірюють одразу за каротидним синусом при повздовжньому скануванні (у разі технічних труднощів — при поперечному скануванні) [6]. Гирло ВСА є частим місцем стенозу і потребує детального огляду [14, 10, 12]. Також слід якомога вище обстежити екстракраніальний (шийний) сегмент ВСА. Тут можливі дисекції, ознаки фібромускулярної дисплазії, деформації. Часто повздовжній задній доступ (позаду груднинно-ключично-соскоподібного м'яза) є зручнішим, ніж передній [6]. Його використання може поліпшити діагностику та виявлення патологічного процесу (рис. 4 і 5). Візуаліація в цьому доступі дає змогу провести всі необхідні виміри.

Діаметр ЗСА вимірюють у проксимальному сегменті, діаметр ХА – на сегменті V2, на рівні CIII–CV при повздовжньому скануванні [9]. Тут же вимірюють за потреби діаметр хребтової вени. За рекомендаціями 2018 р. гіпоплазією ХА вважають її діаметр ≤ 2,2 мм [6].

Допплєрівські режими. Обов'язково мають бути отримані допплерівські показники в PW-режимі у ЗагСА, ЗСА, ВСА, ХА і ПКА з обох боків і внесені в протокол. Слід зазначити наявність або відсутність кровотоку, його напрямок (антероградний, ретроградний), провести якісну та кількісну оцінку кровотоку. Рекомендовано також навести спектральні характеристики, зазначити фізіологічний (магістральний) чи патологічний (турбулентний, колатеральний, шунтуючий) [9].

У протоколі УЗД судин шиї вказують такі кількісні показники кровотоку: пікова систолічна швидкість (Vps), середня швидкість, індекс резистентності (RI). В артеріях із низьким периферичним опором (наприклад, ВСА, ХА, ниркова артерія) вимірю-

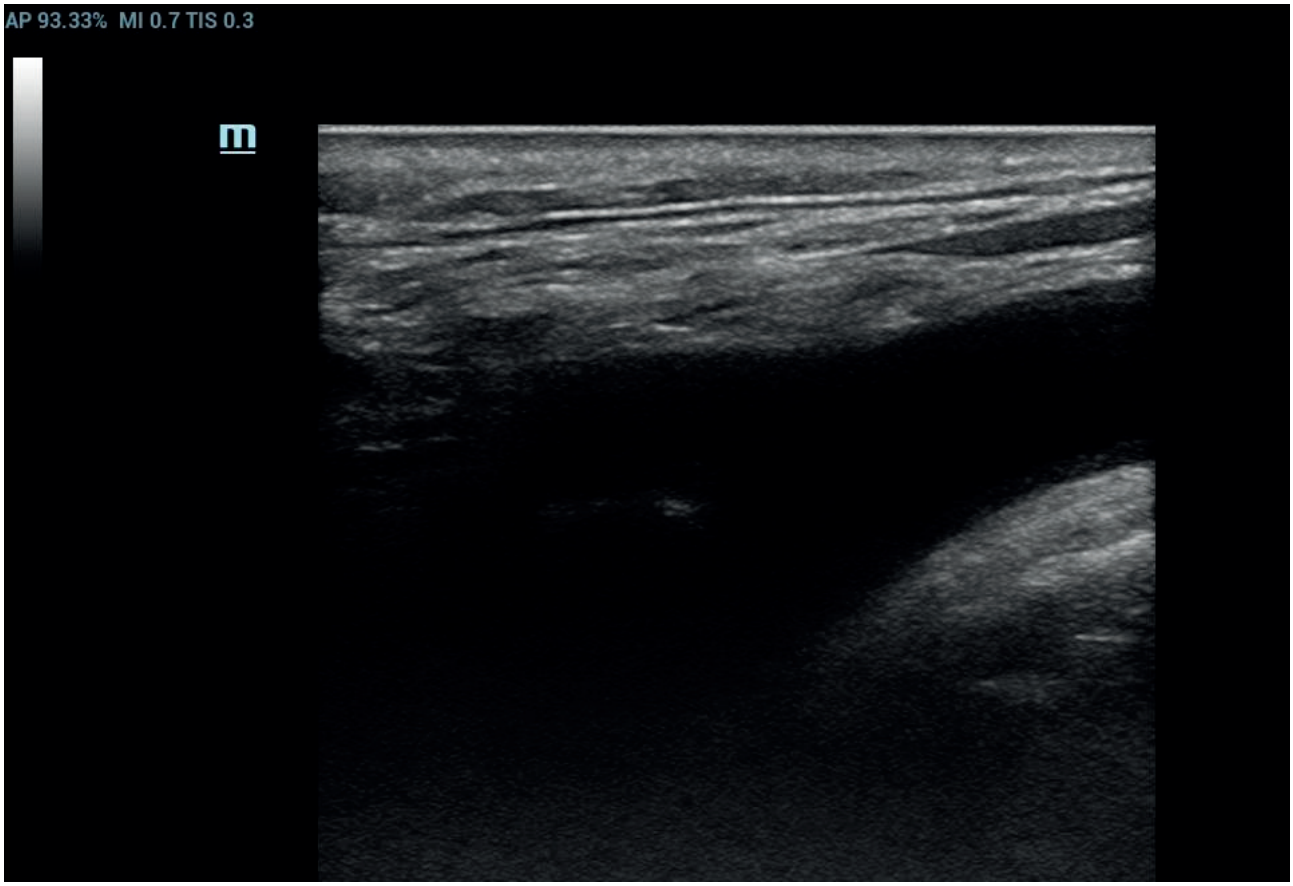

Рис. 4. *Передній повздовжній доступ. В – режим. Біфуркація загальної сонної артерії. Візуалізація зовнішньої та внутрішньої сонної артерій утруднена*

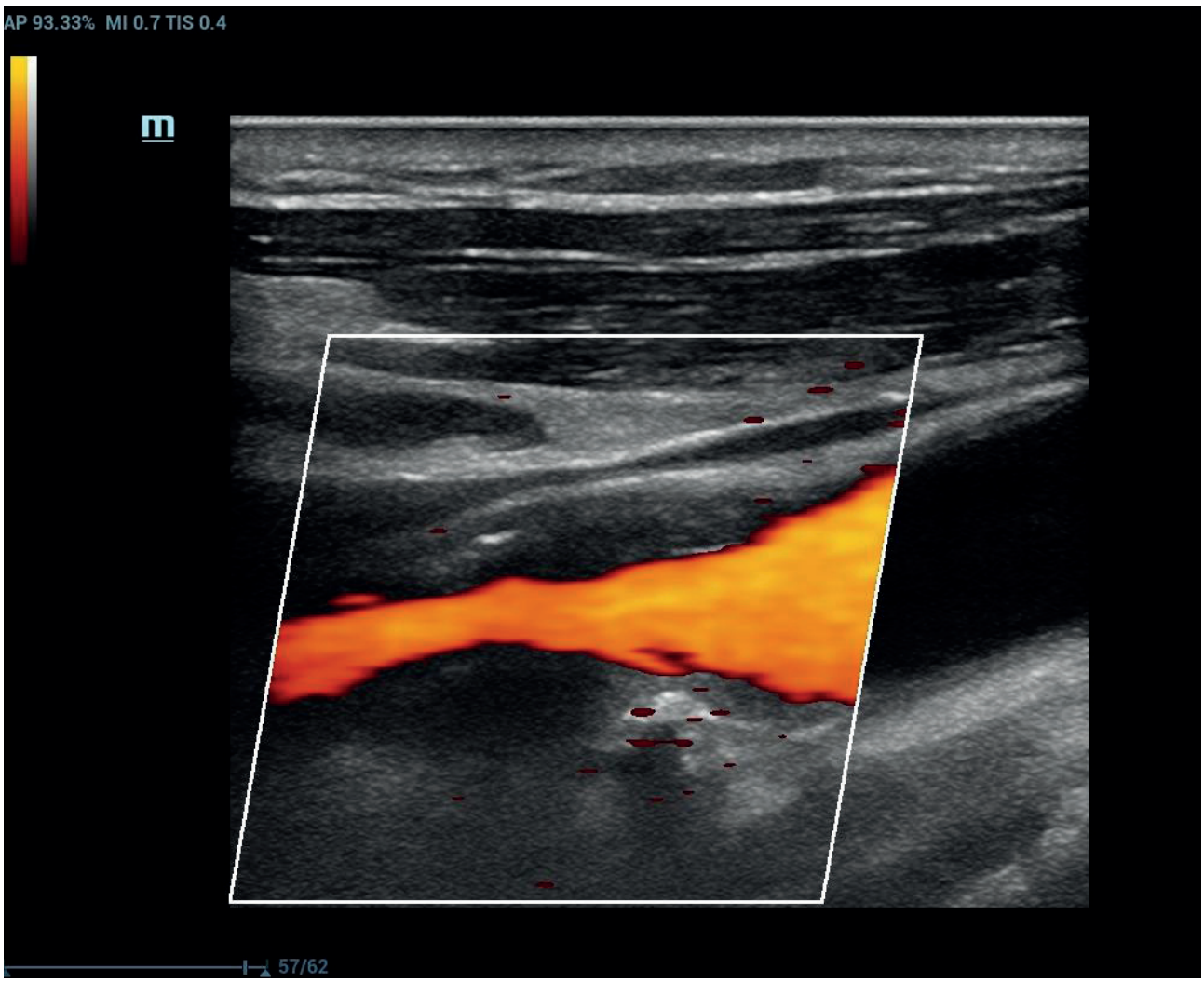

Рис. 5. *Задній доступ. Режим кольорового картування інтенсивності кровотоку. Біфуркація загальної сонної артерії, гирло внутрішньої сонної артерії. Просвіт внутрішньої сонної артерії звужений пролонгованою гетерогенною бляшкою*

ють кінцеву діастолічну швидкість (EDV). В артеріях із високим периферичним опором (наприклад, артеріях кінцівок) EDV не враховують (близька до нуля). RI корисний за певних умов, наприклад, при огляді ВСА, стенозі ниркової артерії, оцінці артеріовенозного шунта при гемодіалізі [6].

Де проводити виміри в PW-режимі? Дослідження швидкості кровотоку із використанням PW-режиму проводять для ЗагСА в проксимальному сегменті, середній третині та дистальному сегменті [6]. У протокол вносять лише показники, отримані в проксимальному сегменті. Для ЗСА виміри проводять у проксимальному сегменті. Кількісні показники кровотоку у ВСА отримують у середньому сегменті, дистальніше каротидного синуса. Для ХА виміри проводять у сегменті V2. Обирають ділянку із найкращим кутом сканування (за можливості – на рівні шийних хребців CIII–CIV) [9]. Для ПКА для вимірів обирають ділянку найкращої візуалізації у проксимальному сегменті. Важливо враховувати судинну «геометрію», оскільки в ділянках із значними деформаціями можуть бути більші показники швидкості кровотоку. Венозна система: швидкісні показники кровотоку у ВЯВ вимірюють на рівні кута нижньої щелепи, у хребтовій вені — у канальному відділі, за можливості на рівні CIII–CV [9]. Усі виміри проводять обов’язково з дотриманням коректного допплєрівського кута.

Для отримання «правильних» кількісних показників кровотоку лікарю необхідно дотримуватися чіткої методології вимірів. Розмір контрольного об’єму має дорівнювати від ½ до ⅔ просвіту судини. Кут інсонації (допплєрівський кут) – це кут між падаючим ультразвуковим променем та вектором

швидкості крові у судині. Він має бути максимально паралельним напрямку кровотоку, але не перевищувати 60° (зазвичай – від 45 до 60°), щоб уникнути завищення чи заниження швидкості.

Окрім стандартизованих місць вимірів, швидкість кровотоку обов'язково вимірюють у ділянках, розташованих до, в місці «проблемних» ділянок (наприклад, місце звуження атеросклеротичною бляшкою) і дистальніше від них.

Колірне допплєрографічне картування. Для отримання належного КДК-зображення (КДК швидкості кровотоку) необхідний адекватний акустичний кут (< 60°). Необхідно також відрегулювати колірну шкалу швидкості з урахуванням індивідуальних особливостей пацієнта. За наявності стенозу ≥ 50 % швидкість потоку крові буде найвищою в ураженій ділянці. Верхня межа колірної шкали швидкості має трохи перевищувати швидкість потоку в нормальній судині, відповідно в стенозованому сегменті буде виникати аляйзинг-ефект [15].

Power Doppler має втричі вищу чутливість для виявлення кровотоку, ніж звичайне КДК швидкості кровотоку. Тому ця методика є корисною для дослідження судин малого діаметра та кровотоку з низькою швидкістю. Будучи менш залежним від кута, ніж КДК швидкості кровотоку, метод дає змогу краще візуалізувати деформації дистальних відділів ВСА і ХА. Основним його недоліком є брак інформації про напрямок та швидкість кровотоку.

Стан просвіту судин. У протоколі зазначають наявність звуження чи розширення судини, топіку, протяжність: вся судина, сегмент чи локальні зміни (стеноз, аневризматичне розширення) [9]. За наявності внутрішньопросвітних утворень описують їх розташування відповідно до анатомії, їх структуру, рухливість, ехогенність, кількісно оцінюють звуження просвіту (за наявності), вплив на локальний і дистальний кровотік [16–18].

При опису структури стінки артерії характеризують КІМ: ехогенність, збереження або втрату диференціювання на шари, потовщення (від 1 мм і більше), рівномірне чи нерівномірне, локальне чи пролонговане. Раніше у протоколі обов'язково вказували товщину КІМ з обох боків. На даний час рутинне використання цього показника для оцінки ризику більше не рекомендується керівництвом ESC щодо профілактики серцево-судинних подій [6, 19, 20]. Проте цей показник залишається зручним інструментом для виявлення ранніх атеросклеротичних змін судинної стінки. При необхідності оцінки товщини КІМ слід використовувати автоматичне або напівавтоматичне вимірювання. Необхідно відрегулювати глибину фокусування (30–40 мм), частоту кадрів (>15–25 Гц) і параметри посилення для отримання оптимального зображення. Рекомендованим місцем для отримання вимірів є задня стінка ЗагСА, приблизно на 5 мм нижче за дистальний кінець артерії, у сегменті, вільному від атеросклеротичної бляшки. Вимірювання краще проводити в діастолу. ЗагСА має бути розташована перпендикулярно датчику. Товщину КІМ визначають при повздовжньому скануванні. Дослідження під різними кутами та масштабування не рекомендується [6, 20].

Найчастішою причиною звуження просвіту артерій є атеросклеротична бляшка. Згідно з рекомендаціями 2017 р. Peripheral Arterial Diseases, The Mannheim CIMT Consensus Report атеросклеротичною бляшкою вважають локальну структуру, яка виступає в просвіт артерії не менше ніж на 0,5 мм, або збільшення товщини стінки на 50 % від товщини навколишнього КІМ, або товщину КІМ >1,5 мм. У проекті протоколу УАФУД (2016) атеросклеротичною бляшкою вважають товщину КІМ >1,5 мм.

Стенотичні ураження артерій шиї найчастіше виявляють у ділянках розгалуження внаслідок пошкоджуючого впливу турбулентності та гемодинамічного удару. Тому найчастіше бляшки виявляють в біфуркації ЗагСА та гирлі ХА.

При описі бляшки у протоколі зазначають локалізацію, максимальну товщину і детальну характеристику. За структурою атеросклеротичні бляшки поділяють на такі типи [14]:

- гомогенні (однорідні) – гіпо- чи гіперехогенні (або низької, помірної, або високої ехогенності);
- гетерогенні (неоднорідні) – з переважанням зон низької ехогенності або зон високої ехогенності;
- з наявністю акустичної тіні або без неї.

За локалізацією щодо поперечного перерізу:

- займають одну стінку судини;
- напівконцентричні (займають дві стінки судини);
- концентричні (займають більше двох стінок судини).

Щодо повздовжнього перерізу артерії розрізняють локальну та пролонговану (≥ 15 мм) атеросклеротичну бляшку.

В описовій частині протоколу також вказують, яка поверхня бляшки. Бляшки поділяють на такі типи:

- з рівною поверхнею;
- з нерівною поверхнею.

Також обов'язково слід видмітити ускладнені атеросклеротичні бляшки:

- з виразкою;
- з крововиливом.

У разі виявлення внутрішньопросвітних утворень слід ретельно оглянути місце ураження в В-режимі, режимі КДК швидкості та інтенсивності кровотоку (виявлення анехогенних бляшок, краща візуалізація виразок, нерівної поверхні тощо) (рис. 6). Необхідно порівняти показники, отримані в режимі PW, в місці ураження, а також у ділянках, розташованих як проксимальніше, так і дистальніше від місця ураження [16].

Ультразвукове дослідження судин швидкий і доступний метод для діагностики атеросклеротичного ураження. Проте використання різних методів вимірювання стенозування сонних артерій є причиною плутанини і необхідності проведення додаткових та повторних досліджень. Відповідно хворі із показаннями для оперативного лікування (каротидна ендартеректомія, стентування) можуть бути пропущені, а пацієнтам із легким каротидним стенозом може бути запропонована операція [18]. За результатами досліджень J. Walker і

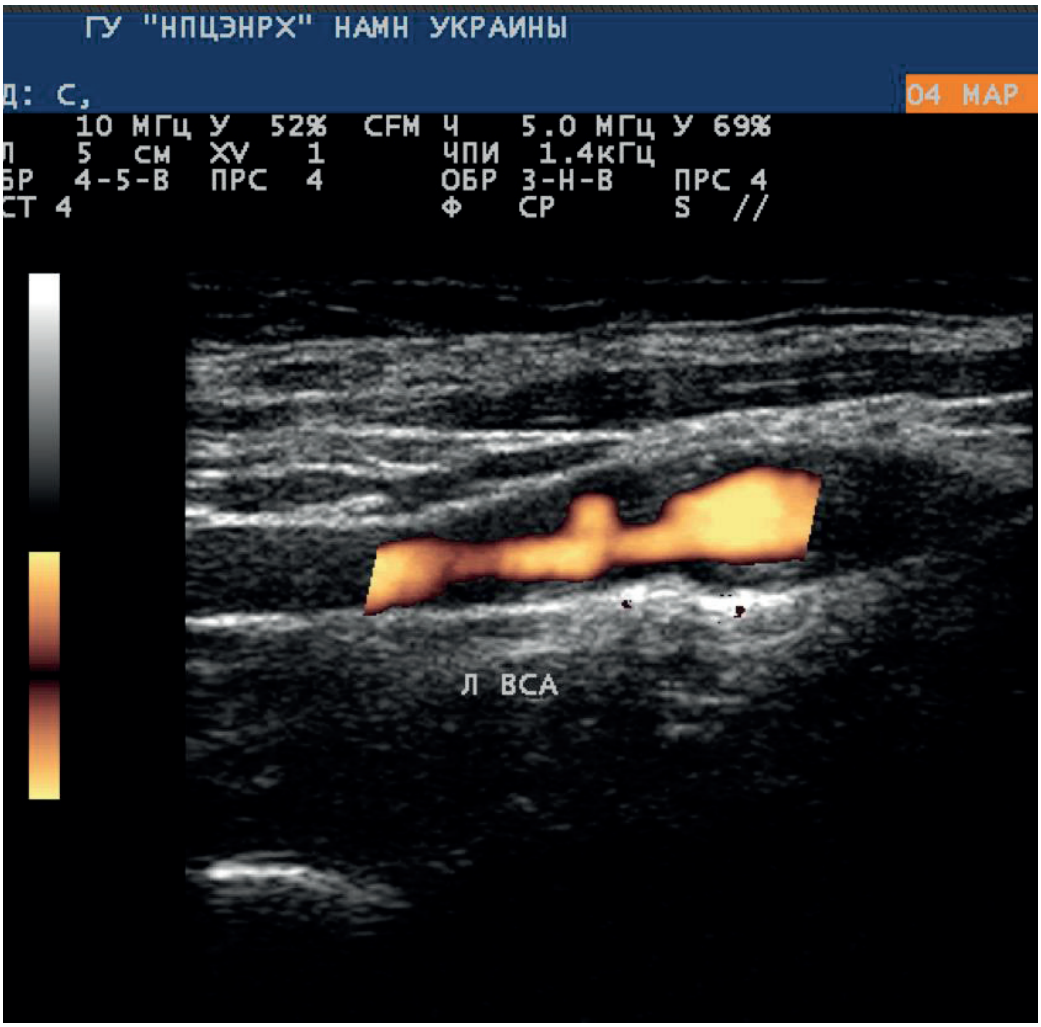

Рис. 6. *Внутрішня сонна артерія. Повздовжній доступ. Power Doppler. Пролонгована атеросклеротична бляшка із нерівною поверхнею та виразкуванням*

A.R. Naylor [10, 21, 22] виявилося, що в деяких випадках лікарі не впевнені, які критерії та методики слід використовувати або не знають, як розраховувати необхідні показники.

Золотим стандартом у діагностиці атеросклеротичного ураження сонних артерій є ЦАГ [15, 23, 24]. Порівняння величини стенозів, отриманих за допомогою УЗД, та даних ЦАГ проведено у багатьох дослідженнях. Точність отриманих даних неінвазивного методу залежить від методу вимірювання [6, 10, 19, 23, 26]. Для визначення ступеня (відсотка) стенозу артерій при дуплексному скануванні використовують два способи: математичний (за діаметром і площею поперечного перерізу судини) та гемодинамічний [3, 9, 11, 26]. Для розрахунку стенозу (S) за площею поперечного перерізу судини (A) використовується наступна формула [10–12, 21]:

$S = (A_1 – A_2) \cdot 100\ \% : A1$,

де A_1 – істинна площа поперечного перерізу судини; A_2 – залишкова площа поперечного перерізу стенозованої судини.

Стеноз судини за діаметром (Sd) визначають за формулою:

$Sd = (D_1 – D_2) \cdot 100\ \% : D1$,

де D_1 – істинний діаметр судини; D_2 – залишковий діаметр стенозованої артерії.

Ступінь стенозу, який визначають за площею, враховує геометрію бляшок і зазвичай перевищує ступінь стенозу, розрахований за діаметром, на 10–20 % [11]. Рекомендовано обов'язково використовувати цей метод для концентричних та напівконцентричних бляшок [10, 12]. Основним виміром є оцінка стенозу за діаметром, а додатковим – оцінка «за площею».

Величина стенозу за діаметром залежить від того, який спосіб (метод) вимірювання обраний оператором. Методи вимірювання стенозування вивчали у північноамериканському дослідженні NASCET (North American Symptomatic Carotid Endarterectomy Trial) та ECST (European Carotid Surgery Trail) [6, 12, 17, 23]. Виявилося, що стеноз судини 50 %, отриманий методом вимірювання, який використовували в NASCET, відповідав стенозу судини 70 %, отриманому методом, застосованим у ECST [10]. На рис. 7 [21] представлено схематично методику вимірювання обома методами, на рис. 8 – приклад розбіжностей при вимірах однієї і тієї самої бляшки різними методами.

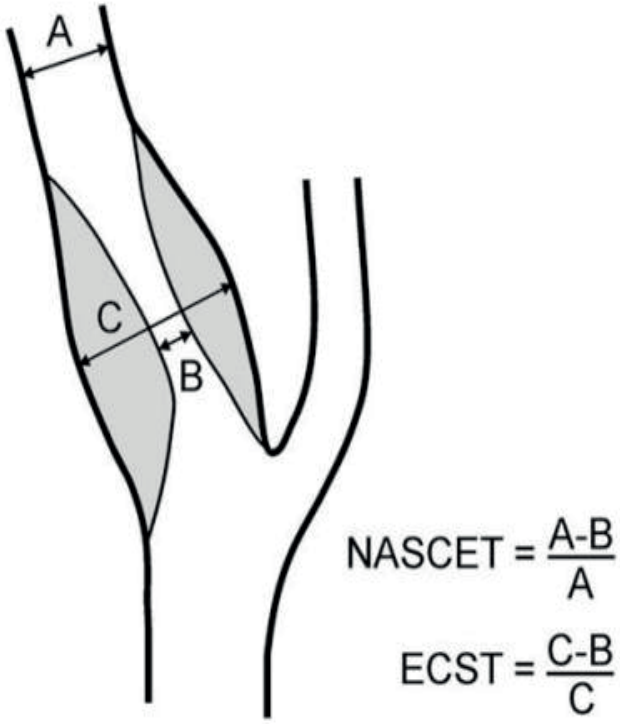

Рис. 7. *Схема методики вимірювання стенозу артерії методами, застосованими у NASCET і ECST: B – діаметр залишкового просвіту в стенозі (ділянка максимального звуження); A – істинний діаметр внутрішньої сонної артерії (NASCET); C – істинний діаметр внутрішньої сонної артерії (ECST)*

Для вимірювання стенозів ВСА за діаметром рекомендованим є метод NASCET (див. рис. 7) [17, 18], який вимірює ступінь звуження судини порівняно із діаметром ВСА (A) дистальніше за ураження [17, 18]. Метод ECST порівнює залишковий просвіт у стенозі (B) із діаметром артерії у точці стенозу (C) [3, 18]. Для уникнення похибок рекомендовано для ВСА використовувати метод NASCET. Приклади вимірів наведено на рис. 8.

Для визначення стенозу також використовують гемодинамічні критерії: досліджують зміну кровотоку в місці максимального звуження, у ділянках проксимальніше і дистальніше від місця ураження. У 2003 р. було проведено погоджувальну конференцію щодо діагностики стенозу сонних артерій за допомогою допплєрівської ультрасонографії, на якій було запропоновано гемодинамічні критерії оцінки тяжкості стенозу сонної ар-

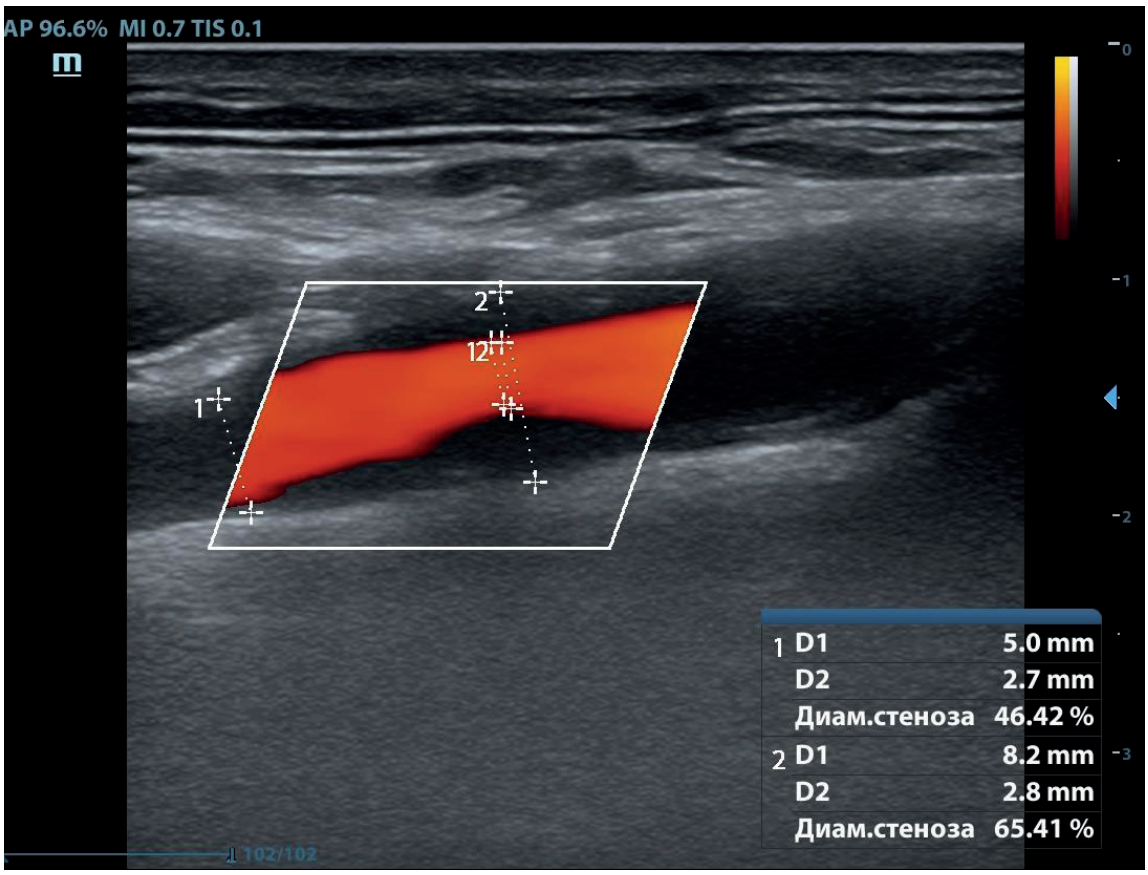

Рис. 8. *Атеросклеротична бляшка в біфуркації загальної сонної артерії та гирлі внутрішньої сонної артерії. Різний ступінь стенозу залежно від методу вимірювання: 1 – метод NASCET; 2 – метод ECST*

терії (таблиця) [18]. Важливими критеріями є Vps та співвідношення Vps ВСА/Vps ЗагСА. Вважають, що Vps 125 см/с або вище у ВСА, або вдвічі швидша, ніж у ЗагСА, вказує на можливий стеноз ВСА. У висновку має міститись інформація про локальну зміну швидкості кровотоку в місці звуження [15].

Таблиця. *Діагностика стенозу сонних артерій залежно від кількісних показників кровотоку*

Відсоток стенозу	V_{ps}, см/с	EDV, ml	V_{ps} ВСА/ V_{ps} ЗагСА
Норма	< 125	< 40	< 2,0
50	< 125	< 40	< 2,0
50 – 69	125 – 230	40 – 100	2,0 – 4,0
≥ 70	>230	> 100	> 4,0
Близький до оклюзії	Різна	Різна	Різна
Повна оклюзія	Не визначається	Не визначається	Не визначається

Висновки

Ультразвукове дослідження (УЗД) – метод, який дає змогу провести діагностику патології судин шиї.

Переваги УЗД: низька вартість, безпечність, доступність, гемодинамічні дані, фізіологічне тестування, у більшості випадків є методом візуалізації першої лінії. Недоліки: відсутні загальноприйнята єдина техніка виконання та алгоритм інтерпретації результатів допплєрівського УЗД. З огляду на затребуваність цього методу, його значну поширеність, велику кількість варіантів обстеження та підходів до інтерпретації результатів актуальним є питання щодо стандартизації протоколу УЗД судин шиї для оптимізації взаємодії різних фахівців.

Лікарі, які проводять УЗД судин шиї, мають бути ознайомлені з методичними рекомендаціями з проведення досліджень.

Стандартизація протоколу дослідження дасть змогу підвищити рівень діагностики та уникнути помилок.

References

1. Romero JM, Ackerman RH, Dault NA, Lev MH. Noninvasive evaluation of carotid artery stenosis: indications, strategies, and accuracy. Neuroimaging Clin N Am. 2005 May;15(2):351-65. doi:10.1016/j.nic.2005.06.005
2. Arsenidze TO, Deresh NV, Ischuk YV et al. National guide for physicians who refer patients for radiological research. Kyiv. Medicine of Ukraine; 2015. 74 p
3. Radic B. Diagnosis and Treatment of Carotid Artery Stenosis. J Neurol Stroke. 2017;7(3):00238. doi:10.15406/jnsk.2017.07.00238
4. Homa S, Nobuyoshi H, Ishida H et al. Carotid plaque and intima-media thickness assessed by B-mode sonography in subjects ranging from young adults to centenarians. Stroke. 2001;32(4):830-5. https://doi.org/10.1161/01.STR.32.4.830
5. Touboul PJ, Hennerici MJ, Meairs S et al. Mannheim carotid intima-media thickness and plaque consensus (2004-2006-2011). An update on behalf of the advisory board of the 3rd, 4th and 5th watching the risk symposia, at the 13th, 15th and 20th European Stroke Conferences, Mannheim, Germany, 2004, Brussels, Belgium, 2006, and Hamburg, Germany, 2011. Cerebrovasc. Dis. 2012;34(4):290-6. doi:10.1159/000343145
6. Sprynger M, Rigo F, Moonen M et al. Focus on echovascular imaging assessment of arterial disease: complement to the ESC guidelines (PARTIM 1) in collaboration with the Working Group on Aorta and Peripheral Vascular Diseases. European Heart Journal. 2018;19(11):1195–1221. https://doi.org/10.1093/ehjci/jey103
7. Greenland P, Alpert J, Beller G et al. ACCF/AHA Guideline for Assessment of Cardiovascular Risk in Asymptomatic Adults. J. Am. Coll. Cardiol. 2010;56(25):e50-e103. doi:10.1016/j.jacc.2010.09.001
8. AIUM Practice Parameter for the Performance of an Ultrasound Examination of the Extracranial Cerebrovascular System. 2016. http:// http://www.aium.org/resources/guidelines/extracranial.pdf
9. Globa MV, Kalashnikov VY, Linskaya GV. Proposals for standardization of ultrasound examination of the vessels of the neck and head. Ukrainian Neurosurgical Journal. 2017;1:40-5
10. Babkina TM, Nosenko NN, Kulyeva ML, Dzygar OV. Carotid atherosclerotic and features of methodology of duplex scanning. Luchevaja diagnostika. Luchevaja terapija. 2014;3-4:66-72. UDC: 616. 132-073. 4 -5-091.8
11. Valdueza JM, Schreiber SJ, Röh JE, Klingebiel R. Neurosonology and Neuroimaging of Stroke. 2011:399. ISBN-13: 978-3131418715.
12. Scheglov DV, Babkina TM, Nosenko NN et al. Extracranial arteries stenosis: features of digital subtraction angiography and ultrasound. Endovascular Neuroradiol. 2015 Mar;2(12):63-73. UDC: 616. 132-073. 4 -5-091.8
13. Jonas DE, Feltner C, Amick HR et al. Screening for asymptomatic carotid artery stenosis: A systematic review and meta-analysis for the U.S. Preventive Services. Ann Intern Med. 2014;161(5):336-46. doi:10.7326/m14-0530
14. Boqueria LA, Pokrovsky AV, Sokurenko GYu et al. National recommendations for patients with diseases of brachiocephal arteries. Moscow; 2013. Russian Consent Document
15. Lee W. General principles of carotid Doppler ultrasonography. Ultrasonography. 2014 Jan; 33(1):11-7. doi:10.14366/usg.13018
16. Arning C, Widder B, von Reutern GM et al. Revision of DEGUM ultrasound criteria for grading internal carotid artery stenosis and transfer to NASCET measurement. Ultraschall Med. 2010;31:251-7. doi:10.1055/s-0029-1245336.
17. MRC European Carotid Surgery Trial: interim results for symptomatic patients with severe (70–99 %) or with mild (0–29 %) carotid stenosis. European Carotid Surgery Trialists' Collaborative Group. Lancet. 1991;337:1235-43. PMID: 1674060.
18. Grant EG, Benson CB, Monetaet GL et al. Carotid artery stenosis: gray–scale and Doppler US diagnosis – society of radiologists in ultrasound consensus conference. Radiology. 2003;229:340-6. https://doi.org/10.1148/radiol.2292030516
19. Piepoli MF, Hoes AW, Agewall S et al. European guidelines on cardiovascular disease prevention in clinical practice: the Sixth Joint Task Force of the European Society of Cardiology and Other Societies on Cardiovascular Disease Prevention in Clinical Practice (constituted by representatives of 190 societies and by invited experts) developed with the special contribution of the European Association for Cardiovascular Prevention and Rehabilitation (EACPR). Eur Heart J. 2016;37:2315-81. doi:10.1093/eurheartj/ehw106.
20. Dogan S, Duivenvoorden R, Grobbee DE et al. Ultrasound protocols to measure carotid intima-media thickness in trials; comparison of reproducibility, rate of progression, and effect of intervention in subjects with familial hypercholesterolemia and subjects with mixed dyslipidemia. Ann Med 2010;42:447-64 doi: 10.3109/07853890.2010.499132
21. Oates CP, Naylor AR, Hartshorne T et al. Review. Joint Recommendations for Reporting Carotid Ultrasound Investigations in the United Kingdom. Eur. J. Vasc Endovasc. Surg. 2009;37(3):251-61. doi:10.1016/j.ejvs.2008.10.015
22. Walker J, Naylor AR. Ultrasound based measurement of carotid stenosis >70 % an audit of UK practice. Eur J Vasc Endovasc Surg. 2006;31:487-90. doi:http://dx.doi.org/10.1016/j.ejvs.2005.11.029
23. Moneta GL, Edwards JM, Chitwood RW et al. Correlation of North American Symptomatic Carotid Endarterectomy Trial (NASCET) angiographic definition of 70 % to 99 % internal carotid artery stenosis with duplex scanning. J. Vasc. Surg. 1993;17:152-9. doi:10.1067/mva.1993.42888.
24. von Reutern GM, Goertler MW, Bornstein NM et al. Topical Reviews: Grading Carotid Stenosis Using Ultrasonic Methods / Neurosonology Research Group of the World Federation of Neurology. Stroke. 2012;43:916-21. doi:10.1161/STROKEAHA.111.636084.
25. Clinical Appropriateness Guidelines: Advanced Imaging Imaging Program Guidelines. Chicago, IL; 2018. 60631. 773.864.4600 https://www.aimspecialtyhealth.com/PDF/Guidelines/2018/Jan01/AIM_Guidelines.pdf,
26. Thomas GB, Jonathan LH, Suhny A J. et al. Guideline on the management of patients with extracranial carotid and vertebral artery disease. A report. J. Am. Coll. Cardiol. 2011;57:e16-e94. doi:10.1016/j.jacc.2010.11.006

ВОПРОСЫ СТАНДАРТИЗАЦИИ ПРОТОКОЛА УЛЬТРАЗВУКОВОГО ИССЛЕДОВАНИЯ СОСУДОВ ШЕИ: ОБЗОР СОВРЕМЕННЫХ РЕКОМЕНДАЦИЙ

Н.Н. НОСЕНКО, Д.В. ЩЕГЛОВ, Г.В. ДРУК
ГУ «Научно-практический Центр эндоваскулярной нейрорентгенохирургии НАМН Украины», г. Киев

Цель работы – провести обзор современных рекомендаций и других публикаций, посвященных вопросу стандартизации протокола ультразвукового исследования (УЗИ) сосудов шеи.

Проанализированы статьи и рекомендации по стандартизации протокола УЗИ сосудов шеи таких организаций, как American Institute of Ultrasound in Medicine (AIUM), American College of Radiology (ACR), Society of Radiologists in Ultrasound (SRU), American Society of Echocardiography (ASE), Society of Vascular Medicine and Biology, European Assotiation of Cardiovascular Imagin (EACVI), Украинская Ассоциация специалистов по ультразвуковой диагностике (УАФУД), Украинский Допплеровский Клуб и др.

УЗИ сонных артерий – быстрый неинвазивный метод диагностики атеросклеротического поражения сосудов, который является методом выбора для скрининга и первичной оценки степени стеноза. УЗИ часто используют практикующие врачи как в Украине, так и за рубежом. Существует большое количество техник выполнения и, соответственно, подходов к интерпретации результатов допплеровского УЗИ. Поэтому актуальным является вопрос о стандартизации протокола УЗИ сосудов шеи.

Определены основные показания для проведения УЗИ, выделены основные этапы проведения ультразвуковой диагностики сосудов шеи. Установлено наличие разногласий между рекомендациями разных организаций. Описаны основные критерии стеноза артерий шеи.

Ключевые слова: ультразвуковое исследование; стеноз; сосуды шеи; протокол ультразвукового исследования сосудов шеи.

STANDARDIZATION OF THE CAROTID ULTRASOUND EXAMINATION: A REVIEW OF CURRENT RECOMMENDATIONS

N.M. NOSENKO, D.V. SHCHEHLOV, G.V. DRUK
SO «Scientific-practical Center of Endovascular Neuroradiology NAMS of Ukraine», Kyiv

Objective – to review current recommendations and other publications on standardization of the neck ultrasound examination protocol.

It was analyzed of published articles and recommendations for standardization of the ultrasound study protocol such organizations as: American Institute of Ultrasound in Medicine (AIUM), American College of Radiology (ACR), Society of Radiologists in Ultrasound (SRU), American Society of Echocardiography (ASE), Society of Vascular Medicine and Biology, European Association for Cardiovascular Imagin (EACVI), Ukrainian Association of Ultrasound Specialists (UAFUD), Ukrainian Doppler Club and others.

Carotid ultrasound is a rapid non-invasive method for the diagnosis of atherosclerotic vascular injury, which is the method of choice for screening and primary assessment of the degree of stenosis. This method of imaging is very commonly used by practitioners both in Ukraine and abroad. Today there are a number of performance techniques and approaches to interpreting the results of Doppler ultrasound. The question of standardization of the neck ultrasound examination protocol to optimize the interaction of different physicians is nowadays raised.

The main indications for ultrasound examination were determined, the main stages of ultrasound diagnostics of vessels of the neck were identified. The presence of certain differences regarding the recommendations of different organizations. The main criteria of stenosis of arteries of the neck were described.

Key words: ultrasound examination; stenosis; neck vessels; neck ultrasound protocol.