УДК 616.711-006-089]:616-006-089.811

ДОСВІД КОМБІНОВАНОГО ЛІКУВАННЯ ГІПЕРВАСКУЛЯРИЗОВАНИХ ПУХЛИН ХРЕБТА

Д.В. ЩЕГЛОВ, Ю.М. САМОНЕНКО, А.В. НАЙДА, О.Є. СВИРИДЮК, О.В. СЛОБОДЯН

ДУ «Науково-практичний Центр ендоваскулярної нейрорентгенохірургії НАМН України», м. Київ

***Conflict of Interest Statement (We declare that we have no conflict of interest).**
*Заява про конфлікт інтересів (Ми заявляємо, що у нас немає ніякого конфлікту інтересів).
*Заявление о конфликте интересов (Мы заявляем, что у нас нет никакого конфликта интересов).

***No human/animal subjects policy requirements or funding disclosures.**
*Жодний із об'єктів дослідження (людина/тварина) не підпадає під вимоги політики щодо розкриття інформації фінансування.
*Ни один из объектов исследования не подпадает под политику раскрытия информации финансирования.

***Date of submission — 20.08.19**
*Дата подачі рукопису — 20.08.19
*Дата подачи рукописи — 20.08.19

***Date of acceptance — 11.09.19**
*Дата ухвалення — 11.09.19
*Дата одобрения к печати — 11.09.19

Мета роботи *– поліпшити результати лікування хворих з гіперваскуляризованими пухлинами хребта шляхом комбінації керованої ендоваскулярної емболізації з хірургічним втручанням.*

Матеріали та методи. *За період з 2015 до 2019 р. у Науково-практичному Центрі ендоваскулярної нейрорентгенохірургії НАМН України було обстежено та проліковано комбінованим методом (керована ендоваскулярна емболізація та хірургічне втручання) 10 пацієнтів (4 жінки та 6 чоловіків, середній вік – 57 років), які мали гіперваскуляризовані пухлини хребта: 5 – агресивну гемангіому хребта на рівнях L1, L2, Th12, Th 7, Th 6, 5 – метастаз нирково-клітинної карциноми в хребет (Th4, Th10, Th12, L3). Проведено оцінку анамнезу захворювання та неврологічних симптомів. В усіх випадках клінічний діагноз установлено за даними магнітно-резонансної та комп'ютерної томографії хребта. Додатково всім хворим проведено селективну спінальну ангіографію із трансфеморального доступу на рівні ураження та як мінімум двох суміжних рівнях. Першим етапом виконано керовану ендоваскулярну емболізацію, другим – відкрите хірургічне втручання в обсязі біопсії, декомпресії та стабілізації хребта. Об'єм крововтрати визначав анестезіолог.*

Результати. *У всіх пацієнтів за даними селективної ангіографії виявлено характерне накопичення контрастної рідини в структурі ураження, що свідчило про наявність гіперваскуляризованого вогнища. Усім пацієнтам застосовано комбінацію превентивної ендоваскулярної емболізації з наступним хірургічним втручанням. Емболізацію виконано за 24–36 год до хірургічного втручання у 9 випадках. В одного пацієнта відкрите хірургічне втручання було відстрочене на 5 днів у зв'язку із соматичним станом. У 7 випадках судинна сітка пухлини була емболізована тотально, в 3 – субтотально. В одному випадку агресивної гемангіоми виконано парціальну емболізацію у зв'язку із залученням аферента*

в кровопостачання спінальної артерії. У 4 пацієнтів спостерігали транзиторне поглиблення неврологічного дефіциту після виконання емболізації з регресом після хірургічного втручання. Два пацієнти відзначили позитивний ефект у вигляді зменшення інтенсивності болю одразу після емболізації. При хірургічному втручанні середній об'єм крововтрати становив 500 мл. Об'єм крововтрати у разі відстроченого хірургічного втручання – 600 мл. У всіх випадках контрольованість кровотечі дала змогу виконати адекватну декомпресію та встановити транспедикулярну стабілізувальну систему. Жоден із хірургічних етапів не було зупинено через кровотечу. Резидуальна кровотеча зберігалася з венозної системи і суміжних з пухлиною тканин.

Висновки. *Доопераційна емболізація гіперваскуляризованих пухлин є безпечним та ефективним методом для зменшення об'єму періопераційної крововтрати, що скорочує час операції, поліпшує візуалізацію хірургічного поля, дає змогу виконати заплановані етапи відкритого хірургічного втручання та досягти позитивного клінічного результату. Середній об'єм крововтрати був нижчим порівняно з описаними в літературі випадками гіперваскуляризованих спінальних пухлин, в яких доопераційну емболізацію не використовували. Потікзалежні емболізувальні речовини (розчин гістоакрилу з ліпіодолом та polyvinyl alcohol (PVA)) показали високу ефективність щодо забезпечення контрольованості артеріальної кровотечі, але зберігалася кровотеча з венозної системи.*

Ключові слова: гіперваскуляризовані пухлини; доопераційна емболізація; пухлини хребта; метастаз; агресивна гемангіома.

DOI 10.26683/2304-9359-2019-3(29)-34-45

Перелік скорочень

SN	Неврологічний статус
ГВХ	Грудний відділ хребта
МРТ	Магнітно-резонансна томографія
ПВХ	Поперековий відділ хребта
САГ	Спінальна ангіографія

Пухлини хребта часто є чинником, який погіршує якість життя пацієнта. Не завжди можна досягти бажаний клінічний результат (зменшення інтенсивності болю, забезпечення стабільності хребта) при використанні методів консервативної терапії та місцевого опромінення. Оскільки метою спінальної хірургії є не лише видалення вогнища, а і виконання достатньої декомпресії нервових структур, запобігання компресії та забезпечення стабільності хребта, гіперваскуляризованість новоутворень, розташованих у тілі чи інших структурах хребця, підвищує рівень періопераційних ускладнень, може унеможливити виконання запланованого обсягу операції. Злоякісні новоутворення метастазують у хребетний стовп у 30–70 % випадків [1]. Найчастіше в хребет метастазують пухлини молочної залози, легень, простати, нирки. До гіперваскуляризованих пухлин належить нирковоклітинний рак [2].

Також предметом нашої уваги є підхід до лікування агресивних спінальних гемангіом, які є найчастішими доброякісними пухлинами хребта [3]. Спінальні гемангіоми зазвичай мають асимптомний перебіг, 3,7 % є симптоматичними, 1,0 % мають неврологічну маніфестацію – агресивні гемангіоми, які поширюються епідурально навколо спинного мозку та/або корінцевих нервів, що призводить до появи мієлопатії та радикулопатії відповідно [4, 5].

САМОНЕНКО Юрій Михайлович
лікар-нейрохірург
ДУ «Науково-практичний
Центр ендоваскулярної
нейрорентгенохірургії НАМН України»
Адреса: 04050, м. Київ, вул. Платона Майбороди, 32
Тел.: +38 (044) 483-32-17
E-mail: y.samonenko@gmail.com
ORCID ID: 0000-0002-2146-220X

Незважаючи на рідкість агресивних спінальних гемангіом, ця патологія, маючи доброякісний характер, може спричинити грубий неврологічний дефіцит, нижню параплегію, порушення функції тазових органів без належної декомпресії та стабілізації. У разі агресивних гемангіом за появи тяжкого чи швидко прогресуючого неврологічного дефіциту, необхідно застосовувати хірургічний метод лікування [6].

Існує декілька хірургічних підходів до лікування пацієнтів з агресивними гемангіомами хребта: декомпресія, gross-total резекція, en bloc-резекція. Опромінення, емболізація, вертебропластика та введення етанолу також застосовують у поєднанні з виконанням відкритого хірургічного втручання. Незважаючи на різноманітність доступних варіантів лікування, оптимальна стратегія не є однозначною. Агресивні гемангіоми не часто трапляються, що ускладнює проведення великих досліджень [6]. Хірургічне втручання виконують в обсязі декомпресії та стабілізації. Відкрите хірургічне втручання при гіперваскуляризованих пухлинах хребта, зокрема при агресивних гемангіомах зазвичай асоціюється з масивною крововтратою, яка становить загрозу для життя пацієнта [7]. В ослаблених пацієнтів з обтяженим онкологічним анамнезом підвищується ризик виникнення післяопераційних ускладнень у зв'язку з крововтратою. Зменшення об'єму крововтрати можливе за умови використання доопераційної внутрішньоартеріальної емболізації [8].

Мета роботи – поліпшити результати лікування хворих з гіперваскуляризованими пухлинами хребта шляхом комбінації керованої ендоваскулярної емболізації з хірургічним втручанням.

Матеріали та методи

Проведено аналіз результатів комбінованого лікування в період з 2015 до 2019 р. у Науково-практичному Центрі ендоваскулярної нейрорентгенохірургії НАМН України 10 пацієнтів з гіперваскуляризованими новоутвореннями хребта. Серед пацієнтів було 4 (40 %) жінки та 6 (60 %) чоловіків віком від 35 до 72 років (середній вік – 57 років).

За результатами обстеження визначено, що у 5 випадках захворювання було спричинене агресивними гемангіомами хребців (L1, L2, Th12, Th 7, Th 6), ще у 5 діагностовано метастаз нирково-клітинної карциноми в хребет (на рівнях Th4, Th10, Th12, L3).

Симптомом, характерним для всіх хворих, був неврологічний дефіцит у вигляді нижнього парапарезу: у 2 (20 %) пацієнтів – периферичного типу, у 8 (80 %) – центрального типу, у 4 (40 %) – з порушенням функції тазових органів.

Основним методом дослідження для встановлення діагнозу та отримання даних щодо локалізації, рівня та поширення новоутворення була магнітно-резонансна томографія (МРТ) у Т1-Т2-режимах та з внутрішньовенним підсиленням.

Усім хворим проведено селективну спінальну ангіографію (САГ) із трансфеморального доступу за стандартною методикою. Ступінь васкуляризації пухлини оцінювали шляхом порівняння із судинним малюнком неураженого хребця пацієнта. Пухлину з гіперваскуляризацією діагностували у разі підсиленого судинного малюнку, збільшення діаметра та кількості артеріальних фідерів, артеріовенозного шунтування, великого калібру дренувальних вен. Радикальність виключення з кровообігу оцінювали за даними САГ як тотальну, субтотальну та часткову.

Неврологічний статус пацієнта оцінено та задокументовано в базі даних при госпіталізації, в 1-шу добу після емболізації пухлини, в 1-шу добу після хірургічного втручання та через 3 міс після лікування.

Після верифікації гіперваскуляризованого вогнища та аферентної судини дистальну суперселективну катетерізацію проводили з використанням RoadMap (субтракційної ангіограми–шаблону) за допомогою мікрокатетера MADGIC 1,5 F з наступним введенням розчину гістоакрілу з ліпіодолом. В одному випадку для емболізації використали polyvinyl alcohol ((PVA) середнього розміру (400 мкм)), для суперселективної катетеризації аферента – мікрокатетер Headway Duo. Після емболізації виконували ангіографію на суміжних рівнях щодо емболізованого сегмента для візуалізації додаткових колатералей з радикуломедулярними артеріями.

Після трансартеріальної емболізації пухлини проводили хірургічні втручання в обсязі декомпресії та транспедикулярної стабілізації. Об'єм крововтрати в усіх випадках визна-

чав анестезіолог в ємності відсмоктувача та шляхом зважування серветок.

Результати

Емболізацію виконали за 24–36 год до мікрохірургічного втручання у 9 (90 %) випадках. В 1 (10 %) випадку відкрите хірургічне втручання було відстрочене на 5 днів у зв'язку із соматичним станом пацієнта. У 7 (70 %) випадках судинну сітку пухлини емболізовано тотально, в 3 (30 %) – субтотально. В 1 (10 %) випадку агресивної гемангіоми виконано парціальну емболізацію в зв'язку із залученням аферента в кровопостачання спінальної артерії.

У 4 (40 %) пацієнтів спостерігали транзиторне поглиблення неврологічного дефіциту після виконання емболізації. Після хірургічного втручання в усіх випадках спостерігали регрес неврологічного дефіциту. Два (20 %) пацієнти відзначили позитивний ефект у вигляді зменшення інтенсивності болю одразу після емболізації. При хірургічному лікуванні середній об'єм крововтрати становив 500 мл (таблиця). Об'єм крововтрати у випадку відстроченого хірургічного втручання – 600 мл. У всіх випадках контрольованість кровотечі дала змогу виконати адекватну декомпресію та встановити транспедикулярну стабілізувальну систему. Жоден із хірургічних етапів не було зупинено через кровотечу. Кровотеча очікувано зберігалася з перидуральної венозної системи і суміжних із пухлиною тканин.

Серед пацієнтів, які отримали комбіноване лікування, не було жодного випадку неврологічних ускладнень. У всіх пацієнтів через 3 міс відзначено регрес неврологічного дефіциту на 1 та 2 бали за шкалою Frankel.

Таблиця. *Об'єм крововтрати за час хірургічного втручання*

Номер пацієнта з метастазами	Об'єм крововтрати, мл	Номер пацієнта з гемангіомою	Об'єм крововтрати, мл
1	600	6	400
2	400	7	500
3	500	8	700
4	600	9	300
5	500	10	500

Клінічний випадок № 1 (рис. 1)

Пацієнт чоловічої статі віком 61 рік поступив зі скаргами на неможливість ходити через виражену слабкість у нижніх кінцівках, імперативні позиви до сечовипускання. Хворіє протягом 3 міс, з часу виникнення болю в грудному відділі хребта (ГВХ).

МРТ ГВХ: вторинне ураження хребця Th7.

Пацієнту виконано хірургічне втручання з приводу пухлини на рівні Th7, яке довелося передчасно завершити на початку етапу видалення пухлини у зв'язку з неконтрольованістю кровотечі та об'ємом крововтрати понад 2 л. Після операції зявилась прогресуюча слабкість у нижніх кінцівках.

Прооперований з приводу нирково-клітинної карциноми в 2017 р.

SN (неврологічний статус) оцінено як нижній спастичний парапарез Frankel C, порушення функції тазових органів. Виконано емболізацію пухлини рідкими емболізувальними речовинами. Протягом години після емболізації спостерігали поглиблення неврологічного дефіциту, до плегії правої нижньої кінцівки, затримки сечовипускання. Пацієнт одразу доставлений у відкриту операційну. Виконано хірургічне втручання в обсязі: ламінектомія Th6-Th7, видалення пухлини на рівні Th7, транспедикулярна стабілізація хребців Th6–Th8. Після операції неврологічна функція збережена на доопераційному рівні (Frankel C). Через 3 міс після операції хворий ходить самостійно. Неврологічну функцію оцінено як Frankel D.

Клінічний випадок № 2 (рис. 2)

Пацієнт чоловічої статі віком 48 років звернувся зі скаргами на прогресуючу слабкість у нижніх кінцівках. Скарги з'явилися місяць тому. Онкологічний анамнез обтяжений: нирково-клітинна карцинома. SN: нижній парапарез Frankel C, порушення функції тазових органів у вигляді затримки сечовипускання.

МРТ ГВХ: МР-ознаки пухлини хребця Th5. Виконано емболізацію пухлини рідкими емболізувальними речовинами. Короткотривале поглиблення неврологічного дефіциту. Відкрите хірургічне втручання відстрочене у зв'язку з погіршенням соматичного стану пацієнта. Після операції неврологічна функція збережена на доопераційному рівні (Frankel C). Через 3 міс після операції хворий ходить

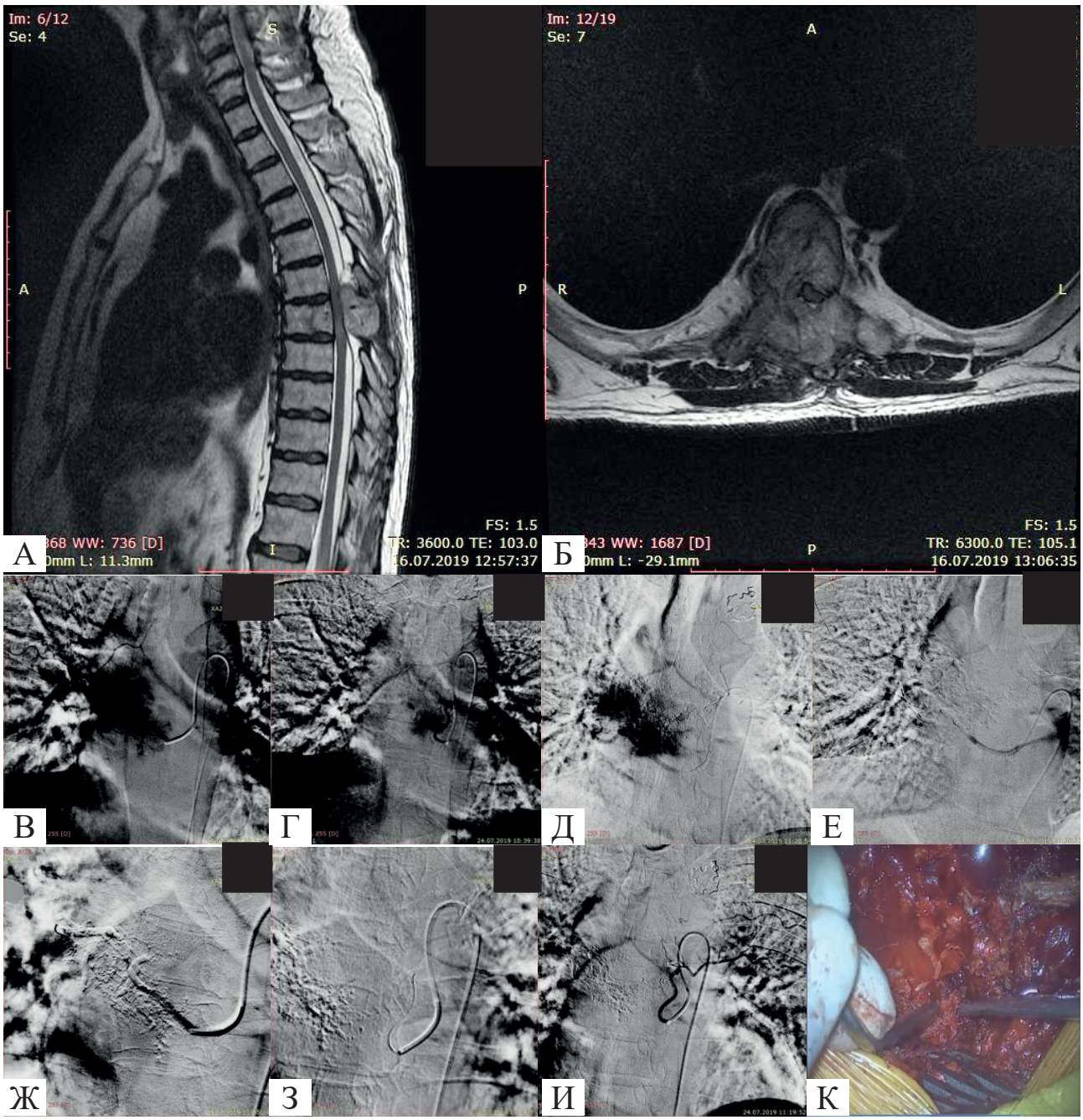

Рис. 1. *Клінічний випадок № 1: А, Б – МРТ ГВХ, сагітальна (А) і аксіальна (Б) проекція, виконана після першої спроби хірургічного лікування. МР-ознаки пухлини на рівні Th7 з компресією спинного мозку та корінцевих нервів; В–Д – САГ, виконана на чотирьох рівнях. Живлячі артерії на рівні Th7 і суміжному рівні справа та зліва. Ангіоархітектоніка пухлини свідчить про її гіперваскуляризованість; Е–И – суперселективна САГ, що супроводжувалась емболізацією пухлини з 4 живлячих артерій. Візуалізація тотальності виключення кровопостачання пухлини на рівні Th7; К – інтраопераційний знімок. Задній серединний доступ, контрольованість кровотечі при виконанні резекції пухлини, транспедикулярної стабілізації*

самостійно. Неврологічну функцію оцінено як Frankel D.

Клінічний випадок № 3 (рис. 3)

Пацієнтка віком 58 років поступила зі скаргами на відчуття ватності та тяжкості в нижніх кінцівках, появу закрепу, сильний біль у ГВХ та поперековому відділі хребта (ПВХ). Біль турбує протягом року, слабкість у нижніх кінцівках та порушення дефекації виникли декілька тижнів тому.

МРТ ГВХ-ПВХ: МР-ознаки агресивної гемангіоми на рівні L1. SN: нижній парапа-

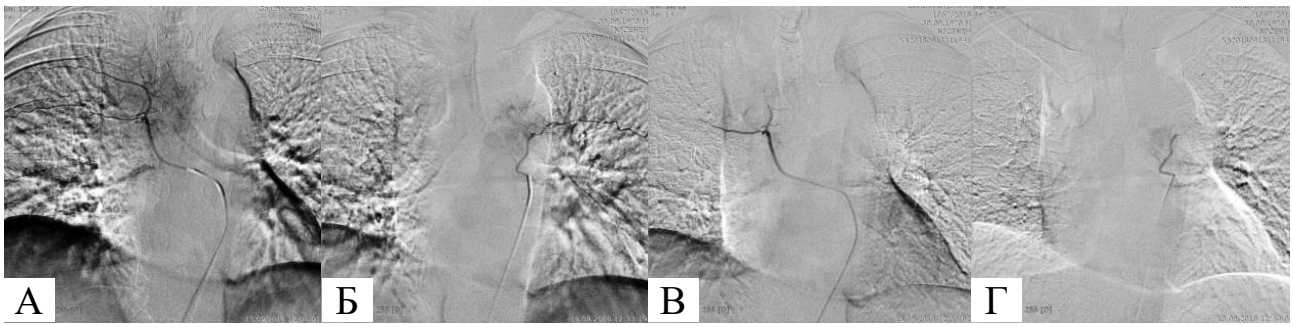

Рис. 2. *Клінічний випадок № 2: А, Б – САГ, виконана на трьох рівнях. Візуалізуються живлячі артерії на рівні Th5 справа і зліва, та гіперваскуляризована пухлина на рівні Th5; В, Г – суперселективна САГ та емболізація пухлини з 2 фідерів. Тотальне виключення кровопостачання пухлини на рівні Th5*

рез Frankel D, порушення функції тазових органів.

Виконано САГ та парціальну емболізацію гемангіоми рідкими емболізувальними речовинами у зв'язку з кровопостачанням спінальної артерії з фідера гемангіоми. Одразу після емболізації пацієнтка відзначила зменшення інтенсивності болю. Відкрите хірургічне втручання виконане через 24 год після трансартеріальної емболізації в обсязі: ламінектомія LI, парціальне видалення гемангіоми LI, транспедикулярна стабілізація ThXI-LII, інтраопераційна вертебропластика на рівні ThXII. Після операції неврологічна функція збережена на доопераційному рівні (Frankel D). Через 3 міс після операції неврологічну функцію оцінено як Frankel E.

Клінічний випадок № 4 (рис. 4)

Пацієнт чоловічої статі віком 35 років звернувся зі скаргами на слабкість у нижніх кінцівках. У зв'язку зі знахідкою вогнища під час ультразвукового дослідження печінки проведено комп'ютерну томографію черевної порожнини. Діагностовано множинне ураження внутрішніх органів. Виконано біопсію вогнища печінки, після якої був доставлений у відділення інтенсивної терапії та хірургічне відділення у зв'язку з масивною кровотечею в черевну порожнину. Поступив у Центр з постгеморагічною анемією через місяць після МРТ ГВХ-ПВХ (гемангіоматоз хребта, агресивна гемангіома на рівні LII). Люмбалізація. SN: нижній парапарез Frankel D. У зв'язку з даними щодо наявності гіперваскуляризованого новоутворення хребця хворому виконано САГ та емболізацію фідерів агресивної гемангіоми із сегментарних артерій на рівні L1–L3 справа та зліва. Наступної доби проведено відкрите хірургічне втручання в обсязі: декомпресія спинного мозку, видалення епідурально розташованої пухлини, біопсія, транспедикулярна стабілізація на рівні L1–

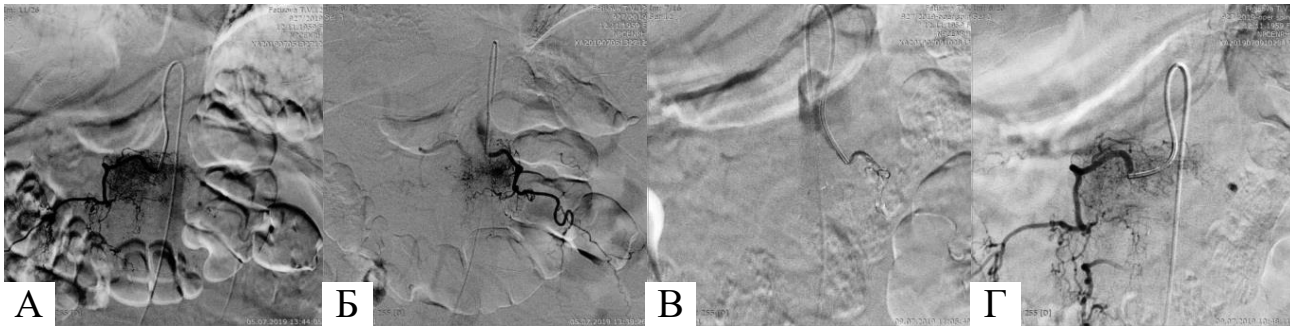

Рис. 3. *Клінічний випадок № 3: А, Б – САГ, виконана на трьох рівнях. Візуалізуються живлячі артерії на рівні L1 справа і зліва, та агресивна гемангіома на рівні LI; В – селективна катетеризація сегментарної артерії на рівні L1, суперселективна катетеризація фідера та емболізація пухлини зліва. Тотальне виключення кровопостачання пухлини на рівні LI зліва; Г – селективна САГ правої люмбальної LI артерії, яка бере участь у формуванні спінального кровотоку*

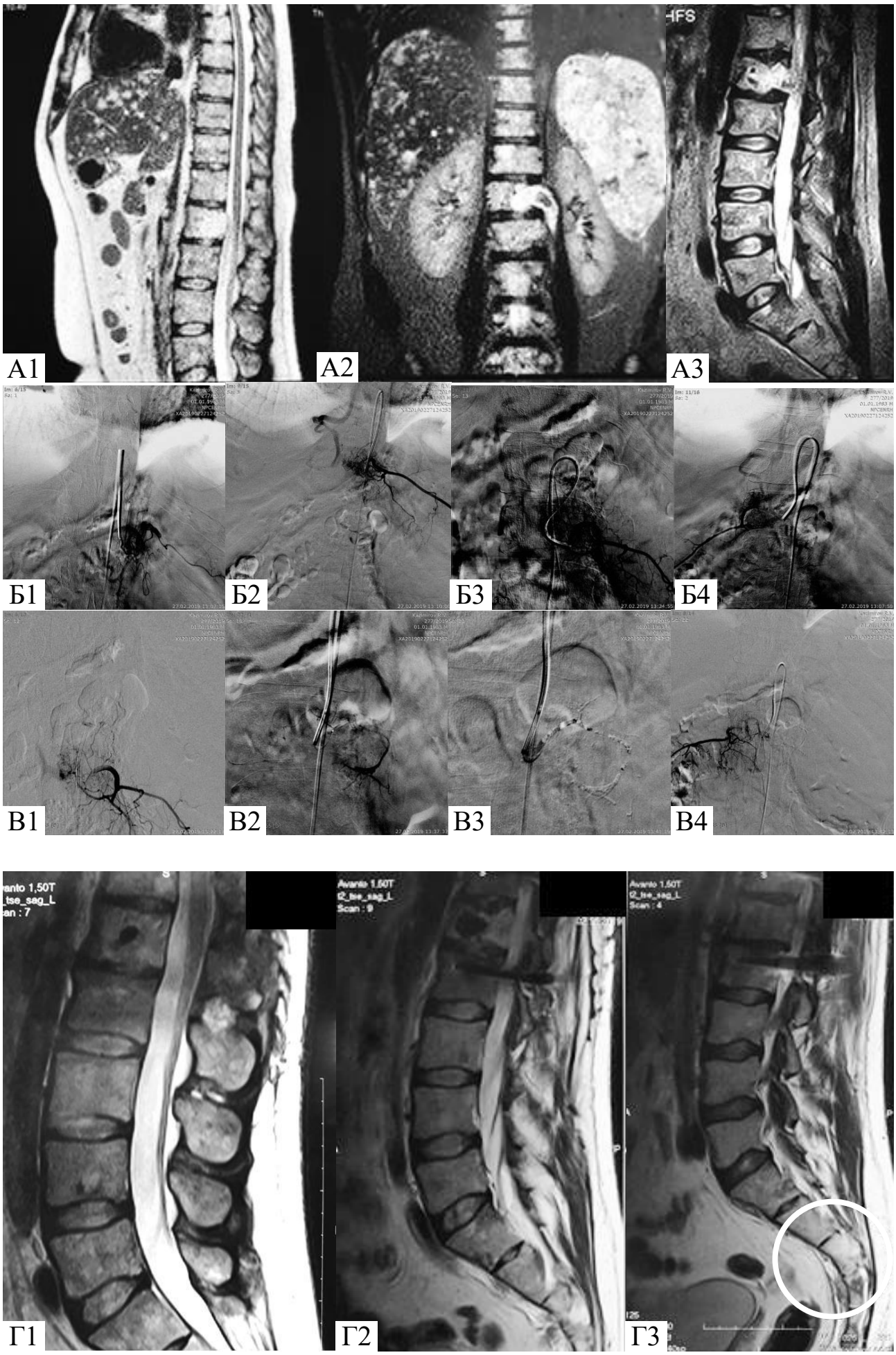
А1
А2
А3
Б1
Б2
Б3
Б4
В1
В2
В3
В4
Г1
Г2
Г3

Рис. 4. *Клінічний випадок № 4: А1–А3 – МРТ черевної порожнини та ГВХ-ПВХ, сагітальна проекція: гемангіоматоз печінки та селезінки, агресивна гемангіома на рівні L2 з вентральним епідуральним поширенням і компресією спинного мозку; Б1–Б4 – САГ: селективна катетеризація сегментарних артерій на рівні L1–L3 справа та зліва, з наступною суперселективною катетеризацією аферентних артерій агресивної гемангіоми на рівні L2 справа та зліва з використанням Roadmap. Візуалізується високий ступінь васкуляризації гемангіоми; В1–В4 – суперселективна катетеризація аферентів на рівні L2 справа і зліва, емболізація гемангіоми; Г1, Г2 – післяопераційна МРТ ПВХ, Т2-зважене зображення, сагітальна проекція: субтотальна резекція гемангіоми, транспедикулярна стабілізувальна система; Г3 – МРТ ПВХ-ГВХ, Т2-зважене зображення, сагітальна проекція, через 6 міс після операції. Гемангіома з ознаками агресивності S3*

L3. Об'єм крововтрати – 500 мл. У післяопераційний період SN на доопераційному рівні, через 3 міс – Frankel E.

Клінічний випадок № 5 (рис. 5)

Пацієнт чоловічої статі віком 65 років звернувся зі скаргами на відчуття слабкості в нижніх кінцівках, сильний біль у ГВХ і ПВХ. Біль турбує протягом року, слабкість у нижніх кінцівках виникла місяць тому.

МРТ ГВХ-ПВХ: МР-ознаки агресивної гемангіоми на рівні Th6. SN: нижній парапарез Frankel D. Виконано САГ і тотальну емболізацію гемангіоми рідкими емболізувальними речовинами. Одразу після емболізації пацієнт зауважив зменшення інтенсивності болю. Відкрите хірургічне втручання виконане через 24 год після трансартеріальної емболізації. Після операції неврологічна функція збережена на доопераційному рівні (Frankel D). Через 3 міс після операції SN – Frankel E.

Обговорення

Лікування симптоматичних спінальних метастазів та агресивних гемангіом має на меті запобігти поглибленню неврологічного дефіциту та поліпшити якість життя пацієнта. Для цього необхідно виконати адекватну декомпресію та (за потреби) – транспедикулярну стабілізацію хребта. Доопераційна емболізація пухлин дає змогу виконати запланований обсяг хірургічного втручання та статистично значущо знижує ризик періопераційних ускладнень.

C. Olerud зі співавт. провели порівняльний аналіз об'єму крововтрати внаслідок хірургії спінальних метастазів нирково-клітинної карциноми з використанням доопераційної емболізації та без неї у 21 пацієнта за 10 років практики [7]. У групі пацієнтів, пухлини яких не було емболізовано доопераційно, виявлено 2 випадки нижньої параплегії внаслідок епідуральної післяопераційної гематоми. Один пацієнт помер через 4 дні після передньої корпектомії внаслідок неконтрольованої періопераційної крововтрати в об'ємі 15 л. Автори зазначають, що в групі хворих з попередньо емболізованими пухлинами об'єм крововтрати був втричі нижчим у разі заднього серединного доступу і не було летальних наслідків. Ця серія демонструє, що терміново виконане хірургічне втручання, без попередньої емболізації пухлини, у разі гіперваскуляризованих пухлин асоціюється з великим ризиком неврологічного дефіциту та летальності.

G.J. King зі співавт. на підставі аналізу 33 випадків хірургічного лікування метастазів установили, що суттєвої різниці в об'ємі крововтрати між пацієнтами, пухлини яких були емболізовані, та прооперованими лише відкрито не було. У другій групі було 3 випадки переривання хірургічного втручання через неконтрольовану кровотечу [9]. Цим пацієнтам виконано відстрочену післяопераційну емболізацію пухлини та успішне відкрите хірургічне втручання.

Ще одним доказом ефективності доопераційної емболізації кісткових гіперваскуляризованих пухлин є дані щодо мінімізації періопераційної крововтрати та пов'язаних з цим ускладнень при проведенні доопераційної емболізації у 26 пацієнтів [10], зокрема у пацієнта з гемангіомою тіла хребця L2. Об'єм інтраопераційної крововтрати становив у середньому 200 мл.

Hai Bin Shi зі співавт. описали 18 випадків гіперваскуляризованих спінальних пухлин,

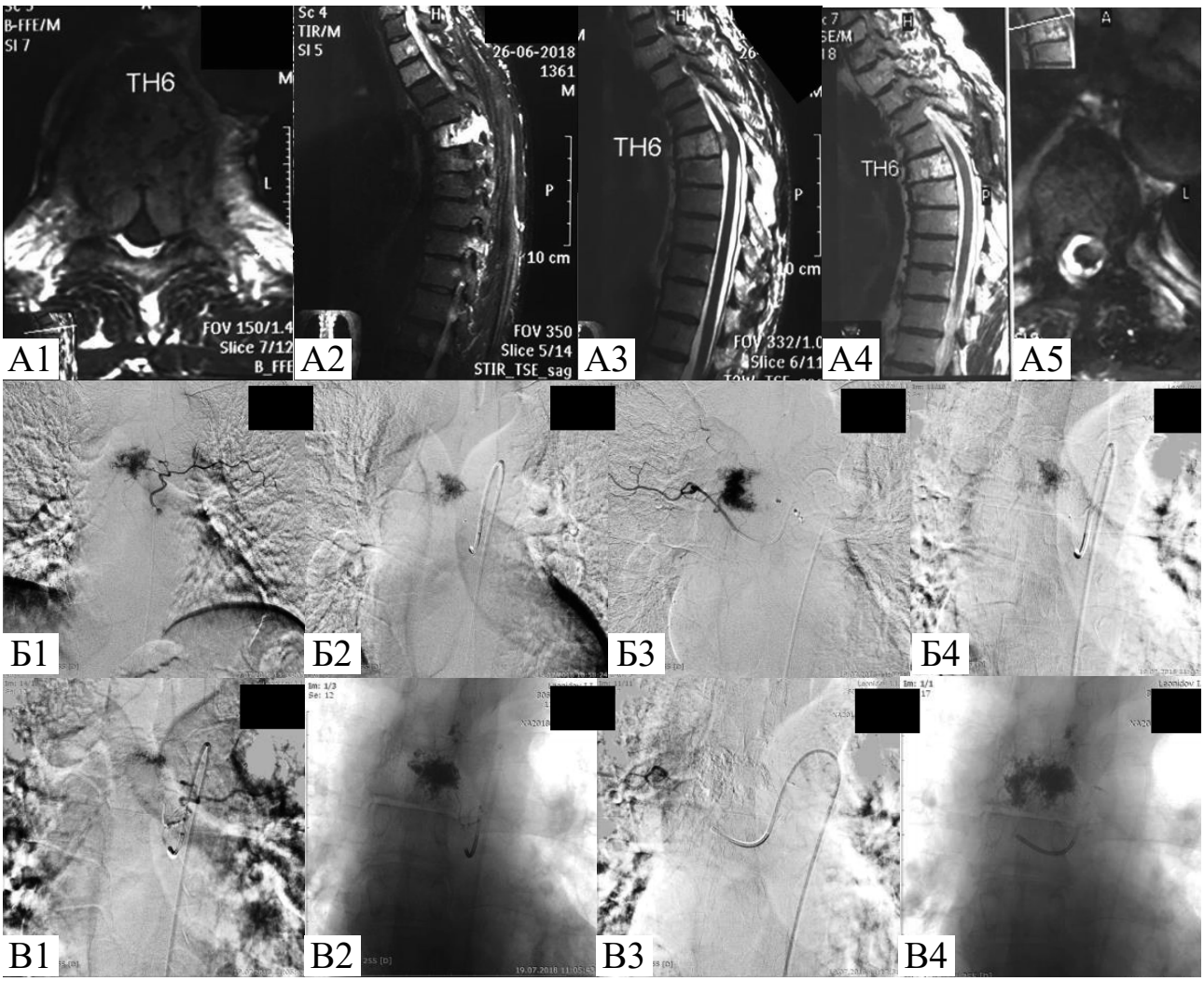

Рис. 5. *Клінічний випадок № 5: А – МРТ ГВХ, Т2-зважене зображення до та післяопераційне: аксіальна (А1) та сагітальна (А2, А3) проекція. Агресивна гемангіома на рівні Th7 з епідуральним поширенням, компресія спинного мозку; А4, А5 – післяопераційна МРТ ГВХ, Т2-зважене зображення, сагітальна і аксіальна проекція. Субтотальне видалення гемангіоми на рівні Th6. Ознаки компресії спинного мозку відсутні: сагінальна (А4), аксіальна (А5). Б1–Б4 – селективна САГ на рівні Th7. Селективна катетеризація сегментарних артерій. Ангіоархітектоніка пухлини свідчить про її гіперваскуляризованість; В1–В4 – САГ, суперселективна катетеризація аферентна з використанням Roadmap. Емболізація агресивної гемангіоми; В2, В4 – постемболізаційна субтракційна радіографія, візуалізація об'єму емболізувального субстрату, який заповнює хребець;*

зокрема 2 випадки спінальних метастазів нирково-клітинної карциноми та 1 випадок гемангіоми [11]. Автори стверджують, що доопераційна трансартеріальна емболізація гіперваскуляризованих пухлин хребта є безпечною процедурою, суттєво зменшує об'єм крововтрати під час операції та дає змогу проводити повну резекцію пухлини, навіть тих пухлин, які вважали нерезектабельними (доопераційну емболізацію пухлин виконано всім пацієнтам). Автори зауважують, що для ефективної деваскуляризації та запобігання ускладненням необхідні відповідні методи, такі як суперселективна катетеризація та контроль кровотоку, зокрема захист нормальних гілок, «preferential flow», «flow reversal».

Автори з Німеччини вважають необхідним проведення доопераційної емболізації, оскільки «стабілізація спінальних метастазів нирково-клітинної карциноми інколи ускладнюється катастрофічною інтраопераційною крововтратою понад 10 л» [12].

T.P. Smith зі співавт. у серії з 8 пацієнтів з агресивними гемангіомами продемонстрували ефективність та безпечність застосування доопераційної емболізації [13]. Усі пацієнти

були гемодинамічно стабільними під час відкритого хірургічного втручання, кровотеча не перешкоджала виконати запланований обсяг хірургічного втручання.

J. Yohan Robinson зі співавт. провели систематичний огляд літературних джерел PubMed Medline, Web of Science та Ovid Medline і стверджують, що об'єм крововтрати у пацієнтів, агресивні гемангіоми яких емболізовано доопераційно, був значно меншим, ніж в осіб без попередньої емболізації ((980±683) та (1629±946) мл відповідно) [14].

Висновки

1. Доопераційна емболізація гіперваскуляризованих пухлин є безпечним та ефективним методом для зменшення об'єму періопераційної крововтрати, що скорочує час операції, поліпшує візуалізацію хірургічного поля, дає змогу виконати заплановані етапи відкритого хірургічного втручання та досягти позитивного клінічного результату.

2. Середній об'єм крововтрати був нижчим порівняно з описаними в літературі випадками гіперваскуляризованих спінальних пухлин, в яких доопераційну емболізацію не використовували.

3. Потікзалежні емболізувальні речовини (розчин гістоакрилу з ліпіодолом та polyvinyl alcohol) показали високу ефективність щодо забезпечення контрольованості артеріальної кровотечі, але зберігалася кровотеча з венозної системи.

References

1. Boland PJ, Lane JM, Sundaresan N. Metastatic disease of the spine. Clin Orthop Relat Res. 1982 Sep;(169):95-102. https://doi.org/10.1097/00003086-198209000-00012. PubMed PMID: 7105592.
2. Shi HB, Suh DC, Lee HK, Lim SM, Kim DH, Choi CG et al. Preoperative transarterial embolization of spinal tumor: embolization techniques and results. Am J Neuroradiol. 1999;20(10):2009-15. PubMed PMID: 10588136. Available from: https://pdfs.semanticscholar.org/233f/31a91e7d92b9c03e141ea9330897051c4737.pdf.
3. Junghanns H, Schmorl G. The Human Spine in Health and Disease. 2nd ed. New York: Grune & Stratton; 1971. 504 p.
4. Dang L, Liu C, Yang SM, Jiang L, Liu ZJ, Liu XG et al. Aggressive vertebral hemangioma of the thoracic spine without typical radiological appearance. Eur Spine J. 2012 Oct; 21(10):1994-9. doi: 10.1007/s00586-012-2349-1. Epub 2012 Jun 26. PubMed PMID: 22732826; PubMed Central PMCID: PMC3463694.
5. Nguyen JP, Djindjian M, Gaston A, Gherardi R, Benhaiem N, Caron JP et al. Vertebral hemangiomas presenting with neurologic symptoms. Surg Neurol. 1987 Apr;27(4):391-7. doi: 10.1016/0090-3019(87)90020-6. PubMed PMID: 3824146.
6. Vasudeva VS, Chi JH, Groff MW. Surgical treatment of aggressive vertebral hemangiomas. Neurosurg Focus. 2016 Aug;41(2):E7. doi: 10.3171/2016.5.FOCUS16169. Review. PubMed PMID: 27476849.
7. Olerud C, Jónsson H Jr, Löfberg AM, Lörelius LE, Sjöström L. Embolization of spinal metastases reduces peroperative blood loss. 21 patients operated on for renal cell carcinoma. Acta Orthop Scand. 1993 Feb;64(1):9-12. doi: 10.3109/17453679308994517. PubMed PMID: 8451959.
8. Smith TP, Koci T, Mehringer CM, Tsai FY, Fraser KW, Dowd CF et al. Transarterial embolization of vertebral hemangioma. J Vasc Interv Radiol. 1993 Sep-Oct;4(5):681-5. doi: 10.1016/s1051-0443(93)71948-x. PubMed PMID: 8219564.
9. King GJ, Kostuik JP, McBroom RJ, Richardson W. Surgical management of metastatic renal carcinoma of the spine. Spine (Phila Pa 1976). 1991 Mar;16(3):265-71. doi: 10.1097/00007632-199103000-00003. PubMed PMID: 1709305.
10. Al-Hadithy N, Gikas P, Perera J, Aston W, Pollock R, Skinner J et al. Pre-operative embolization of primary and secondary bone tumours is safe and effective: a retrospective study. World J Oncol. 2011 Dec; 2(6): 319-22. doi: 10.4021/wjon389w. PMID: 29147270; PMCID: PMC5649719.
11. Shi HB, Suh DC, Lee HK, Lim SM, Kim DH, Choi CG et al. Preoperative transarterial embolization of spinal tumor: embolization techniques and results. Am J Neuroradiol. 1999 Nov-Dec;20(10):2009-15. PubMed PMID: 10588136. https://pdfs.semanticscholar.org/233f/31a91e7d92b9c03e141ea9330897051c4737.pdf.
12. Manke C, Bretschneider T, Lenhart M, Strotzer M, Neumann C, Gmeinwieser J, et al. Spinal metastases from renal cell carcinoma: effect of preoperative particle embolization on intraoperative blood loss. Am J Neuroradiol. 2001 May;22(5):997-1003. PubMed PMID: 11337348. http://www.ajnr.org/content/22/5/997.
13. Smith TP, Koci T, Mehringer CM, Tsai FY, Fraser KW, Dowd CF et al. Transarterial embolization of vertebral hemangioma. J Vasc Interv Radiol. 1993 Sep-Oct;4(5):681-5. doi:10.1016/s1051-0443(93)71948-x. PubMed PMID: 8219564.
14. Yohan Robinson J, Sheta R, Salci K, Willander J. Blood loss in surgery for aggressive vertebral haemangioma with and without embolisation. Asian Spine J. 2015 Jun; 9(3): 483-91. doi: 10.4184/asj.2015.9.3.483. PMID: 26097668; PMCID: PMC4472601.

ОПЫТ КОМБИНИРОВАННОГО ЛЕЧЕНИЯ ГИПЕРВАСКУЛЯРИЗИРОВАННЫХ ОПУХОЛЕЙ ПОЗВОНОЧНИКА

Д.В. ЩЕГЛОВ, Ю.М. САМОНЕНКО, А.В. НАЙДА, О.Е. СВИРИДЮК, О.В. СЛОБОДЯН
ГУ «Научно-практический Центр эндоваскулярной нейрорентгенохирургии НАМН Украины», г. Киев

Цель работы – улучшить результаты лечения больных с гиперваскуляризированными опухолями позвоночника путем комбинации управляемой эндоваскулярной эмболизации с хирургическим вмешательством.

Материалы и методы. За период с 2015 до 2019 гг. в Научно-практическом Центре эндоваскулярной нейрорентгенохирургии НАМН Украины было обследовано и пролечено комбинированным методом (управляемая эндоваскулярная эмболизация и хирургическое вмешательство) 10 пациентов (4 женщины и 6 мужчин, средний возраст – 57 лет), которые имели гиперваскуляризированные опухоли позвоночника: 5 – агрессивную гемангиому позвонков (на уровнях L1, L2, Th12, Th 7, Th 6), 5 – метастаз почечно-клеточной карциномы в позвонки (Th4, Th10, Th12, L3). Проведена оценка анамнеза заболевания и неврологических симптомов. Во всех случаях клинический диагноз установлен по данным магнитно-резонансной и компьютерной томографии позвоночника. Дополнительно всем больным проведена селективная спинальная ангиография из трансфеморального доступа на уровне поражения и как минимум двух смежных уровнях. Первым этапом выполнена управляемая эндоваскулярная эмболизация, вторым – открытое хирургическое вмешательство в объеме биопсии, декомпрессии и стабилизации позвоночника. Объем кровопотери определял анестезиолог.

Результаты. У всех пациентов по данным селективной ангиографии выявлено характерное накопление контрастного вещества в структуре поражения, что свидетельствовало о наличии гиперваскуляризированного очага. Всем пациентам применено сочетание превентивной эндоваскулярной эмболизации с последующим хирургическим вмешательством. Эмболизацию выполнили за 24–36 ч до хирургического вмешательства в 9 случаях. У одного пациента открытое хирургическое вмешательство было отсрочено на 5 дней в связи с соматическим состоянием. В 7 случаях сосудистая сетка опухоли была эмболизирована тотально, в 3 – субтотально. В одном случае агрессивной гемангиомы выполнена частичная эмболизация в связи с вовлечением афферентов в кровоснабжение спинальной артерии. У 4 пациентов наблюдали преходящее углубление неврологического дефицита после выполнения эмболизации с регрессом после хирургического вмешательства. Два пациента отметили положительный эффект в виде уменьшения интенсивности боли сразу после эмболизации. При хирургическом вмешательстве средний объем кровопотери составил 500 мл. Объем кровопотери в случае отсроченного хирургического вмешательства – 600 мл. Во всех случаях контролируемость кровотечения позволила выполнить адекватную декомпрессию и установить транспедикулярную стабилизирующую систему. Ни один из хирургических этапов не был остановлен из-за кровотечения. Резидуальное кровотечение сохранялось из венозной системы и смежных с опухолью тканей.

Выводы. Дооперационная эмболизация гиперваскуляризированных опухолей является безопасным и эффективным методом для уменьшения объема периоперационной кровопотери, что сокращает время операции, улучшает визуализацию хирургического поля, позволяет выполнить запланированные этапы открытого хирургического вмешательства и достичь положительного клинического результата. Средний объем кровопотери был ниже по сравнению с описанными в литературе случаями гиперваскуляризированных спинальных опухолей, в которых дооперационную эмболизацию не использовали. Потокзависимые эмболизирующие вещества (раствор гистоакрила с липиодолом и polyvinyl alcohol (PVA)) показали высокую эффективность для обеспечения контролируемости артериального кровотечения, но сохранялось кровотечение из венозной системы.

Ключевые слова: гиперваскуляризированные опухоли; дооперационная эмболизация; опухоли позвоночника; метастаз; агрессивная гемангиома.

COMBINED TREATMENT OF HYPERVASCULAR SPINAL TUMORS. OUR EXPERIENCE

D.V. SHCHEHLOV, YU.M. SAMONENKO, A.V. NAIDA, O.E. SVYRYDIUK, O.V. SLOBODIAN
SO «Scientific-Practical Center of Endovascular Neuroradiology NAMS of Ukraine», Kyiv

Objective – to increase the feasibility and safety of surgical treatment and to achieve better clinical outcome in patients with hypervascular spine tumors by combining managed endovascular embolization followed by surgery.

Materials and methods. We enrolled 10 patients (6 men and 4 women, the average age was 57 years) with hypervascular spinal tumors who underwent examination and treatment at SO «Scientific-Practical Center of Endovascular Neuroradiology of NAMS of Ukraine» during the period from 2015 to 2019. Five patients have aggressive vertebral hemangiomas (L1, L2, Th12, Th 7, Th 6) and 5 patients have metastases of renal cell carcinoma of the vertebrae (Th4, Th10, Th12, L3) were included. Medical history and neurological status were evaluated, but in all cases the clinical diagnosis was made according to MRI and spine CT. In addition, all patients underwent selective spinal angiography via transfemoral access at the level of the lesion and in at least two adjacent levels. All patients underwent endovascular embolization of the tumor as the first step and open surgery in the volume of biopsy, decompression, and stabilization of the spine in the second stage. The volume of blood loss in ml was estimated by the anesthesiologist.

Results. According to the localization of the lesions, spinal angiography showed a high accumulation of contrast fluid in its structure, compared to surrounding tissues, in all cases. This is evidence of the presence of a hypervascular lesion. All patients underwent the combination treatment – preventive endovascular embolization followed by surgery. In 9 cases embolization was performed 24–36 hours before surgery. Due to the patient's somatic condition, open surgery was delayed once by 5 days. The total embolization of the tumor vasculature in 7 cases was achieved, with a subtotal embolization in 3 cases. Partial embolization was performed in one case of aggressive hemangioma when the afferent was involved in the blood supply of the spinal artery. Reversible deeper neurologic deficits following embolization in 4 cases was observed. Two patients noticed the reduction of the pain immediately after embolization. Mean intraoperative blood loss was 500 ml during the second stage of treatment. Blood loss was 600 ml in the case of delayed surgery. In all cases, the control of bleeding didn't interrupt adequate decompression and transpedicular stabilization if it was required, and none of the surgical stages were delayed or canceled because of bleeding. Residual bleeding persisted from the venous system and tumor-related tissues.

Conclusions. Preoperative embolization of hypervascularized tumors is a safe and effective method to reduce perioperative hemorrhage, which in turn leads to the reduction of the duration of surgery, improves the visualization of the surgical field, allows the performance of all steps of open surgery and achieve a positive clinical result. The mean blood loss was lower compared to procedures without preoperative embolization, according to published papers on surgery of hypervascular spinal tumors. Embolic agents (mixture of *Histoacryl* and *Lipiodol* and polyvinyl alcohol (PVA)) have shown high efficacy to control arterial bleeding, with residual bleeding from the venous system.

Key words: hypervascular tumors; preoperative embolization; spinal tumors; metastasis, aggressive hemangioma.