УДК 616.132+616.831]-004.6:616.133-007.271]-089.168
DOI 10.26683/2304-9359-2020-1(31)-14-18

ЕФЕКТИВНІСТЬ ЕНДОВАСКУЛЯРНОЇ РЕВАСКУЛЯРИЗАЦІЇ КАРОТИДНОГО БАСЕЙНУ, ВИКОНАНОЇ ДО АОРТОКОРОНАРНОГО ШУНТУВАННЯ, У ХВОРИХ З ПОЄДНАНИМИ АТЕРОСКЛЕРОТИЧНИМИ УРАЖЕННЯМИ ЦЕРЕБРАЛЬНИХ І КОРОНАРНИХ АРТЕРІЙ

С.П. ГРИГОРУК

КЗ «Дніпропетровська обласна клінічна лікарня імені І.І. Мечникова», м. Дніпро

***Conflict of Interest Statement (We declare that we have no conflict of interest).**
*Заява про конфлікт інтересів (Ми заявляємо, що у нас немає ніякого конфлікту інтересів).
*Заявление о конфликте интересов (Мы заявляем, что у нас нет никакого конфликта интересов).

***No human/animal subjects policy requirements or funding disclosures.**
*Жодний із об'єктів дослідження (людина/тварина) не підпадає під вимоги політики щодо розкриття інформації фінансування.
*Ни один из объектов исследования не подпадает под политику раскрытия информации финансирования.

***Date of submission — 18.01.20**
*Дата подачі рукопису — 18.01.20
*Дата подачи рукописи — 18.01.20

***Date of acceptance — 12.02.20**
*Дата ухвалення — 12.02.20
*Дата одобрения к печати — 12.02.20

Мета роботи – *визначити ефективність ендоваскулярної реваскуляризації каротидного басейну (стентування сонних артерій) у хворих з поєднаними атеросклеротичними ураженнями церебральних і коронарних артерій, яким показане аортокоронарне шунтування (АКШ).*

Матеріали та методи*. У дослідження залучено 40 хворих з поєднаними атеросклеротичними ураженнями церебральних і коронарних артерій, у яких кардіохірург виявив показання до АКШ та існувала потреба у реваскуляризації каротидного басейну до проведення АКШ. Усім хворим за 14 діб до АКШ виконано стентування сонних артерій. Проаналізовано кількість ускладнень та результати лікування. Для оцінки віддалених результатів лікування визначали функції виживання за 10-річний термін спостереження.*

Результати. *Ускладнення після реваскуляризації каротидного басейну мали 32,5 % пацієнтів: стенокардію напруження – 12,5 %, гострий інфаркт міокарда – 2,5 %, транзиторну ішемічну атаку – 12,5 %, ішемічний інсульт – 2,5 %, гіпотензію – 2,5 %. Позитивні результати лікування щодо неврологічного статусу спостерігали у 98,2 % хворих. Після реваскуляризації коронарного басейну ускладнення мали 45 % хворих: стенокардію – 27,5 %, порушення серцевого ритму – 27,5 %, гострий інфаркт міокарда – 2,5 %, транзиторну ішемічну атаку – 7,5 %, ішемічний інсульт – 7,5 %. Позитивні результа-*

ти лікування відзначено у 83,5 % хворих. Десятирічна виживаність після оперативного втручання становила 19 % [34 %; 7 %]. Поступове зниження функції виживання спостерігали впродовж усього терміну спостереження: 3-річна виживаність – 83 % [92 %; 67 %], 5-річна – 56 % [70 %; 39 %].

Висновки. *Позитивні результати лікування спостерігали у 98,5 % хворих з поєднаними атеросклеротичними ураженнями церебральних і коронарних артерій, яким виконали стентування каротидних артерій до АКШ. Стентування каротидних артерій до АКШ є ефективним методом запобігання церебральним ускладненням у ранній післяопераційний та віддалений період. Відзначено низькі показники 5-річної та 10-річної виживаності після реваскуляризації каротидного та коронарного басейнів.*

Ключові слова: стентування сонних артерій; аортокоронарне шунтування.

Перелік скорочень

АКШ	Аортокоронарне шунтування
ГІМ	Гострий інфаркт міокарда
ГПМК	Гостре порушення мозкового кровообігу
ССА	Стентування сонних артерій

Проблема хірургічного лікування поєднаних атеросклеротичних уражень церебральних і коронарних артерій залишається актуальною, незважаючи на стрімкий розвиток медичних технологій. Так, досі тривають дискусії щодо переваг відкритої та ендоваскулярної хірургії сонних артерій у пацієнтів з ішемічною хворобою серця, яким показане аортокоронарне шунтування (АКШ), симультантних і поетапних оперативних втручань [1–5].

Безпосередні результати стентування сонних артерій (ССА) у пацієнтів із симптоматичними стенозами до АКШ широко висвітлено в літературі, а частота ускладнень і результати лікування після ендоваскулярної реваскуляризації каротидного басейну в хворих з поєднаними атеросклеротичними ураженнями церебральних та коронарних артерій, яким показане АКШ, значно відрізняються в різних центрах [1, 6, 7]. Віддалені результати таких операцій вивчено менше. Нині вони є пріоритетним напрямом наукових досліджень. Актуальним є визначення ефективності лікування цієї категорії хворих та функцій виживання у разі виконання стентування церебральних артерій до АКШ.

Мета роботи – визначити ефективність ендоваскулярної реваскуляризації каротидного басейну (стентування сонних артерій) у хворих з поєднаними атеросклеротичними ураженнями церебральних і коронарних артерій, яким показане аортокоронарне шунтування.

Матеріали та методи

У дослідження залучено 40 хворих з поєднаними атеросклеротичними ураженнями церебральних і коронарних артерій, у яких кардіохірург виявив показання до АКШ та існувала потреба у реваскуляризації каротидного басейну до проведення АКШ. Усім хворим за 14 діб до АКШ виконано ССА.

Аналізували кількість ускладнень та результати лікування щодо регресу неврологічного дефіциту та вираженості кардіологічної симптоматики. Ефективність лікування визначали за загальноприйнятими показниками «інсульт + летальність від інсульту», «частота гострого інфаркту міокарда (ГІМ)», «гостре порушення мозкового кровообігу (ГПМК)/ГІМ/смерть».

Для оцінки віддалених результатів лікування визначали функції виживання за 10-річний термін спостереження. Функції виживання оцінювали з 30-ї доби післяопераційного періоду за допомогою методу Каплана–Мейера [8]. Збір даних проводили

ГРИГОРУК Сергій Петрович
канд. мед. наук., лікар-нейрохірург
зав. відділенням судинної нейрохірургії
КЗ «Дніпропетровська обласна клінічна лікарня імені І.І. Мечникова»
Адреса: 40027, м. Дніпро, пл. Соборна, 14
Тел. роб.: +38 (056) 373-09-46
E-mail: grygoruksp@ukr.net
ORCID ID: 0000-0002-5866-1018

методом письмового анкетування для визначення якості життя (інформацію про смерть пацієнта надавали родичі) та за допомогою телефонного опитування.

Результати

Ускладнення після реваскуляризації каротидного басейну мали 32,5 % пацієнтів: стенокардію напруження – 5 (12,5 %), ГІМ – 1 (2,5 %), транзиторну ішемічну атаку – 5 (12,5 %), ішемічний інсульт – 1 (2,5 %), гіпотензію – 1 (2,5 %).

Особливості гемодинамічних змін під час реваскуляризації каротидного басейну призвели до реманіфестації клініки ішемічної хвороби серця в післяопераційний період. Інтраопераційну гіпотензію спостерігали у пацієнта, який у післяопераційний період мав ГПМК та стенокардію. Один хворий переніс ГІМ. Йому виконано АКШ через 30 діб після ГІМ та реваскуляризації каротидного басейну. Після реваскуляризації каротидного басейну ГПМК не були тяжкими та, ймовірно, були пов'язані з емболією. У двох пацієнтів ГПМК не призвело до значного неврологічного дефіциту та погіршення загального стану. Погіршення неврологічного статусу внаслідок ГПМК спостерігали в 1 пацієнта.

Після реваскуляризації каротидного басейну результати лікування хворих щодо неврологічного статусу були такими: поліпшення стану без регресу симптоматики – 16 (40,0 %) випадків, повний регрес неврологічної симптоматики – 13 (32,5 %), частковий регрес – 3 (7,5 %), погіршення стану – 1 (2,5 %), без змін – 7 (17,5 %).

Ускладнення після реваскуляризації коронарного басейну мали 45 % хворих: стенокардію – 11 (27,5 %), порушення серцевого ритму – 11 (27,5 %), ГІМ – 1 (2,5 %), транзиторну ішемічну атаку – 3 (7,5 %), ішемічний інсульт – 3 (7,5 %).

Результати лікування після АКШ були такими: поліпшення стану – 2 (5,0 %) випадки, регрес кардіологічної симптоматики – 19 (47,5 %), частковий регрес – 12 (30,0 %), погіршення стану – 3 (7,5 %), без змін – 3 (7,5 %), смерть – 1 (2,5 %).

Показники якості лікування пацієнтів з поєднаними атеросклеротичними ураженнями церебральних та коронарних артерій, яким виконано реваскуляризацію каротидного басейну перед коронарним, були такими: інсульт + летальність від інсульту – 11,0 %, ГІМ – 5,0 %, ГІМ/ГПМК/смерть – 18,5 %.

Протягом 3 років після виконання ССА та АКШ 7,5 % пацієнтів перенесли ГПМК, 2,5 % – ГІМ. Протягом 3–5 років 12 (30,0 %) пацієнтів потребували реваскуляризації протилежної внутрішньої сонної артерії, 2 (5,0 %) – перенесли повторний ГІМ, через 5–10 років 7,5 % осіб потребували повторної реваскуляризації міокарда, 5,0 % – мали рестенози внутрішньої сонної артерії, котрі не потребували повторної хірургічної корекції.

Десятирічна виживаність після оперативного втручання становила 19 % [34 %; 7 %]. Поступове зниження функції виживання спостерігали впродовж усього терміну спостереження (рисунок): 3-річна виживаність – 83 % [92 %; 67 %], 5-річна – 56 % [70 %; 39 %].

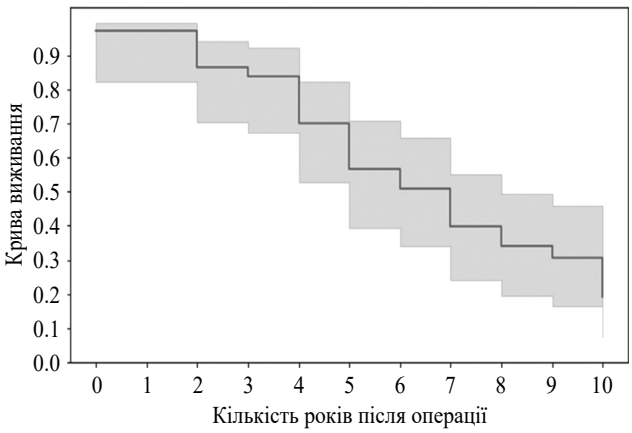

Рисунок. *Виживання пацієнтів з поєднаними атеросклеротичними ураженнями церебральних і коронарних артерій, яким виконано ендоваскулярну реваскуляризацію каротидного басейну до аортокоронарного шунтування*

Обговорення

Результати лікування хворих з поєднаними атеросклеротичними ураженнями церебральних та коронарних артерій, яким виконано стентування каротидних артерій до АКШ, щодо частоти процедурних гострих порушень мозкового кровообігу [1] і загальних неврологічних ускладнень узгоджуються з даними літератури [2, 7]. Як при симультантних, так і при послідовних операціях сучасні технології лікування дають змогу знизити частоту ГПМК. Отримані дані свідчать про нижчу частоту неврологічних

ускладнень, ніж при відкритій хірургії сонних артерій за однакової частки відмінних результатів лікування [5]. Безпосередньо після реваскуляризації коронарного басейну ми не спостерігали геморагічних і тромбоемболічних ускладнень, на відміну від деяких сучасних досліджень [6, 7], що можна пояснити послідовною тактикою реваскуляризації уражених басейнів.

П'ятирічна та 10-річна функція виживання у пацієнтів, яким не була показана реваскуляризація каротидного басейну до АКШ [9], значно вище, ніж у пацієнтів з поєднаними атеросклеротичними ураженнями церебральних та коронарних артерій, котрим виконано стентування каротидних артерій до АКШ.

Висновки

Позитивні результати лікування спостерігали у 98,5 % хворих з поєднаними атеросклеротичними ураженнями церебральних і коронарних артерій, яким виконали стентування каротидних артерій до АКШ.

У хворих з поєднаними атеросклеротичними ураженнями церебральних і коронарних артерій стентування каротидних артерій до АКШ є ефективним методом запобігання церебральним ускладненням у ранній післяопераційний та віддалений період.

Відзначено низькі показники 5-річної та 10-річної виживаності після реваскуляризації каротидного та коронарного басейнів.

References

1. Paraskevas KI, Nduwayo S, Saratzis AN, Naylor AR. Carotid stenting prior to coronary bypass surgery: an updated systematic review and meta-analysis. Eur J Vasc Endovasc Surg. 2017 Mar;53(3):309-19. PMID: 28094166 DOI: 10.1016/j.ejvs.2016.12.019
2. Visconti G, Marino L, Briguori C. Simultaneous hybrid revascularization by bilateral carotid stenting and coronary artery bypass grafting. Catheter Cardiovasc Interv. 2014 Feb;83(2):E155-8. PMID: 21207421 DOI: 10.1002/ccd.22880
3. Drozhzhin EV, Ibragimov OR, Kovalchuk DN i dr. Gibridnaja operacija pri sochetannoj arterialnoj patologii. Angiologija i sosudistaja hirurgija. 2013;19(2): 59-63. (in Russian)
4. Repossini A, Rojtberg GE, Kotelnikov IN, Sokolov DV. Gibridnaja revaskuljarizacija: kombinirovannyj podhod pri mnogososudistom porazhenii koronarnyh arterij. Kardiologija. 2013;53(9):62-7. (in Russian)
5. Nikulnikov PI, Gabrijeljan AV, Ratushnjuk AV ta in. Dosvid hirurgichnogo likuvannja pacijentiv z pojednanym aterosklerotychnym urazhennjam koronarnyh ta sonnyh arterij. Visnyk Vinnyckogo nacionalnogo medychnogo universytetu. 2017;21(2):445-7. (in Ukrainian)
6. Zhang J, Xu RW, Fan X, Ye Z, Liu P. A systematic review of early results following synchronous or staged carotid artery stenting and coronary artery bypass grafting. Thorac Cardiovasc Surg. 2017 Jun;65(4):302-10. PMID: 26536085 DOI: 10.1055/s-0035-1566262
7. Feldman DN, Swaminathan RV, Geleris JD et al. Comparison of trends and in-hospital outcomes of concurrent carotid artery revascularization and coronary artery bypass graft surgery: The United States experience 2004 to 2012. JACC Cardiovasc Interv. 2017 Feb 13;10(3):286-98. PMID: 28183469 DOI: 10.1016/j.jcin.2016.11.032
8. Hosmer D, Lemeshow S, May S. Applied survival analysis: Regression modeling of time-to-event data. 2nd ed. New York: John Wiley & Sons, 1999. 416 p.
9. Filardo G, Hamilton C, Grayburn PA et al. Established preoperative risk factors do not predict long term survival in isolated coronary artery bypass grafting patients. Ann Thorac Surg. 2012;93(6): 1943-8. PMID: 22560263 DOI: 10.1016/j.athoracsur.2012.02.072

ЭФФЕКТИВНОСТЬ ЭНДОВАСКУЛЯРНОЙ РЕВАСКУЛЯРИЗАЦИИ КАРОТИДНОГО БАССЕЙНА, ВЫПОЛНЕННОЙ ДО АОРТОКОРОНАРНОГО ШУНТИРОВАНИЯ, У БОЛЬНЫХ С СОЧЕТАННЫМИ АТЕРОСКЛЕРОТИЧЕСКИМИ ПОРАЖЕНИЯМИ ЦЕРЕБРАЛЬНЫХ И КОРОНАРНЫХ АРТЕРИЙ

С.П. ГРИГОРУК
КУ «Днепропетровская областная клиническая больница имени И.И. Мечникова», г. Днепр

Цель работы – определить эффективность эндоваскулярной реваскуляризации каротидного бассейна (стентирование сонных артерий) у больных с сочетанными атеросклеротическими поражениями церебральных и коронарных артерий, которым показано аортокоронарное шунтирование (АКШ).

Материалы и методы. В исследование включено 40 больных с сочетанными атеросклеротическими поражениями церебральных и коронарных артерий, у которых кардиохирург выявил показания к АКШ и существовала потребность в реваскуляризации каротидного бассейна до проведения АКШ. Всем больным за 14 дней до АКШ выполнено стентирование сонных артерий. Проанализированы количество осложнений и результаты лечения. Для оценки отдаленных результатов лечения определяли функции выживания за 10-летний срок наблюдения.

Результаты. Осложнения после реваскуляризации каротидного бассейна имели 32,5 % пациентов, стенокардию напряжения – 12,5 %, острый инфаркт миокарда – 2,5 %, транзиторную ишемическую атаку – 12,5 %, ишемический инсульт – 2,5 %, гипотензию – 2,5 %. Положительные результаты лечения относительно неврологического статуса наблюдали у 98,2 % больных. После реваскуляризации коронарного бассейна осложнения имели 45 % больных: стенокардию – 27,5 %, нарушение сердечного ритма – 27,5 %, острый инфаркт миокарда – 2,5 %, транзиторную ишемическую атаку – 7,5 %, ишемический инсульт – 7,5 %. Положительные результаты лечения отмечены у 83,5 % больных. Десятилетняя выживаемость после оперативного вмешательства составила 19 % [34 %; 7 %]. Постепенное снижение функции выживания наблюдали на протяжении всего срока наблюдения: 3-летняя выживаемость – 83 % [92 %; 67 %], 5-летняя – 56 % [70 %; 39 %].

Выводы. Положительные результаты лечения наблюдали у 98,5 % больных с сочетанными атеросклеротическими поражениями церебральных и коронарных артерий, которым выполнили стентирование сонных артерий до АКШ. Стентирование сонных артерий до АКШ является эффективным методом предотвращения церебральных осложнений в ранний послеоперационный и отдаленный период. Отмечены низкие показатели 5-летней и 10-летней выживаемости после реваскуляризации каротидного и коронарного бассейнов.

Ключевые слова: стентирование сонных артерий; аортокоронарное шунтирование.

THE EFFECTIVENESS OF ENDOVASCULAR REVASCULARIZATION OF THE CAROTID BASIN PERFORMED BEFORE CORONARY ARTERY BYPASS GRAFTING IN PATIENTS WITH COMBINED ATHEROSCLEROTIC LESIONS OF CEREBRAL AND CORONARY ARTERIES

S.P. GRIGORUK
Dnipropetrovsk Regional Clinical Hospital named after I.I. Mechnikov, Dnipro

Objective – to determine the effectiveness of endovascular revascularization of the carotid pool (carotid stenting) in patients with combined atherosclerotic lesions of the cerebral and coronary arteries, which showed coronary artery bypass grafting **(**CABG).

Materials and methods. 40 patients with combined atherosclerotic lesions of the cerebral and coronary arteries were included in the study. All patients for 14 days before CABG were stented carotid artery. The number of complications and the treatments results were determined. Survival functions were determined to evaluate long-term treatment outcomes over a 10-year follow-up period. **Results**. 32.5 % of patients had complications after carotid pool revascularization: angina pectoris – 12.5 %, acute myocardial infarction – 2.5 %, transient ischemic attack – 12.5 %, ischemic stroke – 2.5 %, arterial hypotension – 2.5 %. 98.2 % of patients observed positive results of treatment for neurological status. After revascularization of the coronary pool, 45 % of patients had complications: angina – 27.5 %, cardiac arrhythmia – 27.5 %, acute myocardial infarction – 2.5 %, transient ischemic attack – 7.5 %, ischemic stroke – 7.5 %. 83.5 % of patients received positive results of treatment. The 10-year survival rate after surgery was 19 % [34 %; 7 %]. Decrease in survival function was observed uniformly throughout the observation period: 3-year survival – 83 % [92 %; 67 %], 5-year survival – 56 % [70 %; 39 %].

Conclusions. Positive results of treatment in patients with combined atherosclerotic lesions of the cerebral and coronary arteries, which performed stenting of the carotid arteries before CABG, are observed in 98.5 % of patients. Carotid artery stenting before CABG is an effective method of preventing cerebral complications in the early postoperative and distant periods. Long-term results of treatment are accompanied by low rates of 5-year and 10-year survival after revascularization of the carotid and coronary pools.

Key words: carotid stenting; coronary artery bypass grafting.