УДК 616. 134.9-616.133.33:616.13-007.64-089.12
DOI 10.26683/2304-9359-2020-1(31)-42-55

# РЕНТГЕНОАНАТОМІЧНІ ОСОБЛИВОСТІ АРТЕРІАЛЬНИХ АНЕВРИЗМ БІФУРКАЦІЇ ОСНОВНОЇ АРТЕРІЇ

В.В. МОРОЗ

ДУ «Інститут нейрохірургії імені акад. А.П. Ромоданова НАМН України», м. Київ

***Conflict of Interest Statement (We declare that we have no conflict of interest).**
*Заява про конфлікт інтересів (Ми заявляємо, що у нас немає ніякого конфлікту інтересів).
*Заявление о конфликте интересов (Мы заявляем, что у нас нет никакого конфликта интересов).

***No human/animal subjects policy requirements or funding disclosures.**
*Жодний із об'єктів дослідження (людина/тварина) не підпадає під вимоги політики щодо розкриття інформації фінансування.
*Ни один из объектов исследования не подпадает под политику раскрытия информации финансирования.

***Date of submission — 29.01.20**
*Дата подачі рукопису — 29.01.20
*Дата подачи рукописи — 29.01.20

***Date of acceptance — 12.02.20**
*Дата ухвалення — 12.02.20
*Дата одобрения к печати — 12.02.20

***Мета роботи –*** *визначити основні рентгеноанатомічні характеристики артеріальних аневризм (АА) біфуркації основної артерії (ОА) та предиктори геморагічної трансформації з урахуванням клінічних варіантів перебігу захворювання.*

***Матеріали та методи.*** *За період з 1998 до 2019 р. на обстеженні та лікуванні в судинних відділеннях Інституту нейрохірургії імені акад. А.П. Ромоданова НАМН України перебували 687 пацієнтів з АА вертебробазилярного басейну (ВББ). АА біфуркації ОА діагностовано у 210 (30,6 %) хворих. Геморагічний перебіг захворювання за наявності АА біфуркації ОА мав місце у 138 (65,7 %) спостереженнях. Асимптомні нерозірвані АА біфуркації ОА виявлено у 58 (27,6 %) пацієнтів. Псевдотуморозний перебіг захворювання спостерігали у 12 (5,7 %) хворих, ішемічний – у 2 (0,9 %).*

***Результати.*** *Класифіковано варіанти клінічного перебігу АА біфуркації ОА. З урахуванням рентгеноанатомічних особливостей для кожного варіанта перебігу захворювання визначено найстабільніші характеристики АА (розмір, форма, особливості шийки та співвідношення висоти купола і ширини шийки АА). Встановлено доступні предиктори геморагічного перебігу АА біфуркації ОА.*

***Висновки.*** *Виявлено основні варіанти клінічного перебігу АА біфуркації ОА: геморагічний (65,7 %), асимптомний (27,6 %), псевдотуморозний (5,7 %) та ішемічний (0,9 %). Локалізація АА в ділянці біфуркації ОА є предиктором вірогідного геморагічного варіанта перебігу захворювання (у 138 (65,7 %)) з 210 пацієнтів). На підставі аналізу результатів обстеження пацієнтів з АА біфуркації ОА з геморагічним перебігом захворювання слід вважати, що переконливими чинниками (предикторами) вірогідного розриву АА біфуркації ОА є її розмір від 4 до 15 мм (81 %) у поєднанні зі складною (неправильною) формою (76 %). Якщо розмір АА біфуркації ОА <4 мм або від 16 до 25 мм, то ризик геморагічного перебігу є значно меншим – відповідно 10,1 та 7,9 %. Величина співвідношення висоти купола і ширини шийки АА біфуркації*

*ОА >3,0, за результатами нашого дослідження, не є предиктором геморагічного перебігу АА біфуркації ОА за наявності вузької шийки АА. У разі малого розміру АА біфуркації ОА (<4 мм) незалежно від її форми вірогідність геморагічної трансформації без урахування чинників ризику та результатів динамічного спостереження за розмірами та формою АА є мінімальною. Вірогідними чинниками, якими можна пояснити відсутність геморагічної трансформації АА біфуркації ОА із псевдотуморозним перебігом, є невідповідність внутрішнього та зовнішнього розміру АА за даними комп'ютерної томографії та селективної церебральної ангіографії, які вказують на значну товщину стінки АА і наявність тромбоформування або розшарування в її порожнині. Ішемічний перебіг захворювання за наявності АА біфуркації ОА великого розміру, складної форми та широкої шийки АА можна пояснити наявністю супутніх виражених деформацій хребтових артерій в екстракраніальних відділах.*

**Ключові слова:** аневризма біфуркації основної артерії; розміри; об'єм; рентгеноанатомічні характеристики.

***Перелік скорочень***

| | |
|---|---|
| АА | Артеріальна аневризма |
| АВМ | Артеріовенозна мальформація |
| АК | Аневризмальний крововилив |
| ВББ | Вертебробазилярний басейн |
| ВМА | Верхня мозочкова артерія |
| ВМГ | Внутрішньомозкова гематома |
| ЗМА | Задня мозкова артерія |
| ГПМК | Гостре порушення мозкового кровообігу |
| КТ | Комп'ютерна томографія |
| МА | Мішкоподібна аневризма |
| МСКТ-АГ | Мультиспіральна комп'ютерно-томографічна ангіографія |
| МСКТ | Мультиспіральна комп'ютерна томографія |
| ОА | Основна артерія |
| ПМА | Передня мозкова артерія |
| ПСА | Передня сполучна артерія |
| СЦАГ | Селективна церебральна ангіографія |

За даними різних авторів, на частку артеріальних аневризм (АА) вертебробазилярного басейну (ВББ) припадає 5–10 % від загальної кількості АА головного мозку [1–6]. Найнебезпечнішою локалізацією для геморагічного перебігу захворювання вважають АА біфуркації основної артерії (ОА). За даними дослідження ISUIA, ризик розриву АА ВББ у 1,5 разу вищий за ризик розриву АА переднього півкільця артеріального кола мозку [7]. Післяопераційна летальність, незважаючи на сучасні можливості виконання транскраніального втручання, становить від 7,4 до 46,0 % [4, 8]. У дослідженні ISAT виявлено перевагу ендоваскулярної методики щодо функціонального наслідку лікування АА [9]. Останнім часом отримано переконливі дані щодо досягнення кращого результату лікування у разі застосування ендоваскулярної методики [10–13]. Методи хірургічного лікування АА біфуркації ОА вдосконалюються. Перевагу віддають ендоваскулярній методиці з її

*МОРОЗ Володимир Васильович*
*канд. мед. наук., лікар-нейрохірург*
*завідуючий відділу невідкладної судинної нейрохірургії*
*ДУ «Інститут нейрохірургії імені*
*акад. А.П. Ромоданова НАМН України»*
*Адреса: 04050, м. Київ, вул. Мурашка 6а, кв. 21*
*Тел.: (067) 440-31-09*
*E-mail: moroz.doc@ukr.net*
*ORCID ID: 0000-0002-9224-1746*

широким арсеналом способів та засобів ремоделювання АА біфуркації ОА.

Незважаючи на те, що прогноз при розриві АА біфуркації ОА несприятливий, виконання превентивного хірургічного втручання з приводу нерозірваної АА може призвести до таких негативних наслідків, як інвалідизація та смерть [14]. Це зумовлює необхідність визначення адекватних та надійних чинників ризику та ймовірності розриву АА біфуркації ОА. Якщо АА належить до групи з високим ризиком розриву – це є показанням до виконання хірургічного втручання для її виключення з кровотока.

У джерелах літератури наведено морфологічні та механічні чинники, які визначають ризик розриву АА [15–18]. Визначальним чинником є розмір АА. Раніше вважали, що діаметр АА ≥7 мм є предиктором розриву АА. Однак у дослідженнях, проведених останнім часом, виявлено, що навіть малі АА (<4 мм) мають високий ризик розриву.

Виявлено додаткові параметри, які можуть мати прогностичне значення щодо розриву АА [19–22], зокрема співвідношення розміру аневризми до діаметра артеріїносія аневризми, ширину шийки, локалізацію, форму, об'єм та гідродинамічні характеристики аневризми [14, 23–25].

На підставі аналізу даних методів нейровізуалізації виявлено найбільш стабільні характеристики АА ВББ залежно від клінічних виявів і варіанта перебігу захворювання: локалізація аневризми з урахуванням індивідуальних рентгеноанатомічних особливостей будови заднього півкільця артеріального кола мозку, структура та розміри аневризми, її форма і найбільш інформативний коефіцієнт – співвідношення висоти купола аневризми та ширини її шийки.

**Мета роботи –** визначити основні рентгеноанатомічні характеристики артеріальних аневризм біфуркації основної артерії та предиктори геморагічної трансформації з урахуванням клінічних варіантів перебігу захворювання.

## Матеріали та методи

За період з 1998 до 2019 р. на обстеженні та лікуванні в судинних відділеннях Інституту нейрохірургії імені акад. А.П. Ромоданова НАМН України перебували 687 пацієнтів з АА ВББ. Аневризми біфуркації ОА діагностовано у 210 (30,6 %) хворих.

У 138 (65,7 %) пацієнтів з АА біфуркації ОА мав місце геморагічний перебіг захворювання. Для визначення особливостей геморагічного типу перебігу з урахуванням патофізіологічних змін, характерних для субарахноїдального аневризмального крововиливу (АК), пацієнтів розподілили на три підгрупи: у гострий період АК без рецидиву, з рецидивом АК та у «холодний» період. У 58 (27,6 %) осіб діагностували асимптомні (нерозірвані) АА біфуркації ОА. Псевдотуморозний перебіг захворювання зафіксовано у 12 (5,7 %) пацієнтів, ішемічний – у 2 (0,9 %).

## Результати

### *Рентгеноанатомічні особливості артеріальних аневризм біфуркації основної артерії, гострий період геморагічного перебігу*

Аневризми біфуркації ОА як причину гострого порушення мозкового кровообігу (ГПМК) за типом АК у гострий період АК без рецидиву діагностовано у 88 пацієнтів (62 (70,5 %) жінок і 26 (29,5 %) чоловіків). Вік пацієнтів становив від 24 до 84 років, середній вік – 51,4 року.

У 69 (78,4 %) пацієнтів виявлено поодинокі АА біфуркації ОА. У 19 (21,6 %) випадках симптомні АА біфуркації ОА поєднувалися з асимптомними АА переднього та заднього півкільця артеріального кола мозку. У 3 (3,4 %) хворих діагностували множинні АА ВББ: у 1 (1,1 %) – поєднання АА біфуркації ОА з АА основної–верхньої мозочкової артерій (ОА–ВМА) , у 2 – поєднання АА біфуркації ОА з АА ВББ та АА переднього півкільця артеріального кола мозку.

За даними селективної церебральної ангіографії (СЦАГ), АА біфуркації ОА мали типову локалізацію. Зазвичай шийка АА локалізувалася в ділянці верхівки ОА з певними анатомічними особливостями щодо верхівки АА і початкових відділів $P_1$-сегментів обох задніх мозкових артерій (ЗМА). Загалом у 88 пацієнтів діагностовано 116 АА, з них 91 локалізувалася в межах заднього півкільця артеріального кола мозку (табл. 1).

***Таблиця 1.*** *Розподіл артеріальних аневризм біфуркації основної артерії за розміром та формою (гострий період геморагічного перебігу)*

| Локалізація аневризми | Форма аневризми | | | | Розмір аневризми, мм | | | | | | | |
|---|---|---|---|---|---|---|---|---|---|---|---|---|
| | проста | | складна | | <4 | | 4–15 | | 16–25 | | >25 | |
| | Абс. | % | Абс. | % | Абс. | % | Абс. | % | Абс. | % | Абс. | % |
| Біфуркація ОА | 17 | 19,3 | 52 | 59 | 12 | 13,6 | 50 | 57 | 7 | 7,9 | – | – |
| Біфуркація ОА + дзеркальні МА СМА | 2 | 2,3 | 3 | 3,4 | – | – | 5 | 5,7 | – | – | – | – |
| Біфуркація ОА + МА ПМА ($A_2$–$A_3$) + МА СМА | – | – | 1 | 1,1 | – | – | 1 | 1,1 | – | – | – | – |
| Біфуркація ОА + МА СМА | 2 | 2,3 | 3 | 3,4 | – | – | 5 | 5,7 | – | – | – | – |
| Біфуркація ОА + МА ВСА | 1 | 1,1 | 2 | 2,3 | – | – | 2 | 2,3 | 1 | 1,1 | – | – |
| Біфуркація ОА + МА ВМА | 1 | 1,1 | 1 | 1,1 | – | – | 2 | 2,3 | – | – | – | – |
| Біфуркація ОА + МА ПСА | – | – | 1 | 1,1 | – | – | 1 | 1,1 | – | – | – | – |
| Біфуркація ОА + МА ОА–ВМА + МА СМА | 1 | 1,1 | – | – | – | – | 1 | 1,1 | – | – | – | – |
| Біфуркація ОА + МА ХА+ МА ВСА + МА ПМА ($A_2$–$A_3$) | – | – | 1 | 1,1 | – | – | 1 | 1,1 | – | – | – | – |
| Усього | 24 | 27,3 | 64 | 72,7 | 12 | 13,6 | 68 | 78,4 | 8 | 9 | – | – |

Аналіз рентгеноанатомічних особливостей АА біфуркації ОА в групі гострого періоду геморагічного перебігу нерецидивного АК виявив переважання пацієнтів з АА складної рентгеноанатомічної форми, яку верифікували методами СЦАГ та мультиспіральної комп'ютерно-томографічної ангіографії (МСКТ-АГ). Рентгеноанатомічними характеристиками простої форми АА вважали правильну овоїдну структуру АА незалежно від її розміру. Просту форму АА біфуркації ОА зафіксували у 24 (27,3 %) пацієнтів. Критеріями складної форми АА є багатокамерність, неправильна форма, наявність окремих і множинних дивертикулів у структурі АА, наявність тромботичних мас у порожнині АА. Аневризми складної форми у цій групи виявляли значно частіше – у 64 (72,7 %) пацієнтів.

Вивчення розподілу АА за розміром показало, що переважали аневризми розміром 4–15 мм (68 (78,4 %)), аневризми малого розміру (<4 мм) і великого (16–25 мм) діагностували значно рідше (відповідно 12 (13,6 %) та 8 (9 %)). Аневризми розміром >25 мм у цій групі пацієнтів не виявлено.

Симптомними були АА біфуркації ОА. Серед асимптомних АА ВББ, які поєднувалися з АА біфуркації ОА, у 2 спостереженнях виявлено АА ОА–ВМА (в 1 пацієнта АА ОА–ВМА мала великий розмір, але переконливих ознак її геморагічного

перебігу не виявлено). В усіх випадках АА біфуркації ОА з АА переднього півкільця артеріального кола мозку останні були асимптомними, їх розмір не перевищував 4–15 мм. Об'єм асимптомних АА переднього півкільця артеріального кола мозку ми не визначали.

Залежно від діаметра шийки АА обирали методику і тактику оклюзії АА. Необхідною умовою доопераційного планування є визначення таких рентгеноанатомічних параметрів АА, як висота купола та діаметр шийки. Це дає змогу вибрати методику і тактику ендоваскулярної оклюзії, доступ та спланувати хід транскраніальної операції. Висота купола, діаметр шийки та форма аневризми дають змогу оцінити технічні складнощі під час виконання хірургічного втручання. Ознакою широкої шийки АА вважали співвідношення висоти купола і шийки 1:2.

Для визначення додаткових параметрів АА проведено аналіз співвідношення висоти купола і діаметра шийки (табл. 2).

У цій групі АА мали переважно широку та відносно широку шийку (див. табл. 2).

***Рентгеноанатомічні особливості артеріальних аневризм біфуркації основної артерії, геморагічний рецидивний перебіг***

Повторні перенесені ГПМК за типом АК верифіковано у 15 пацієнтів з АА біфуркації ОА, частіше – у чоловіків (8 (53,3 %)). Вік пацієнтів становив від 18 до 71 року. У 10 (66,7 %) спостереженнях діагностували поодинокі АА біфуркації ОА. У 5 (33,3 %) пацієнтів симптомні АА біфуркації АА поєднувалися з асимптомними АА переднього півкільця артеріального кола мозку. В 1 (6,7 %) випадку АА біфуркації ОА поєднувалася з асимптомною АА ОА – ВМА і АА передньої сполучної артерії (ПСА).

У всіх спостереженнях АА мали складну рентгеноанатомічну форму (багатокамерність, наявність поодиноких і великої кількості дивертикулів) за даними СЦАГ. Розмір більшості аневризм (93,3 %) становив від 4 до 15 мм, лише в 1 випадку (6,7 %) діаметр АА складної анатомічної форми був <4 мм.

***Таблиця 2.*** *Співвідношення висоти купола та шийки аневризми*

| **Висота купола/діаметр шийки** | | | | | | | |
|---|---|---|---|---|---|---|---|
| **1,0–2,0** | | **2,0–3,0** | | **3,0–4,0** | | **> 4,0** | |
| **Абс.** | **%** | **Абс.** | **%** | **Абс.** | **%** | **Абс.** | **%** |
| Гострий період геморагічного перебігу | | | | | | | |
| 36 | 55,7 | 25 | 28,4 | 15 | 13,6 | 12 | 13,6 |
| Рецидивний геморагічний перебіг | | | | | | | |
| 5 | 33,3 | 6 | 40 | 2 | 13,3 | 2 | 13,3 |
| «Холодний» період геморагічного перебігу | | | | | | | |
| 12 | 34,3 | 13 | 37,1 | 6 | 17,1 | 4 | 11,4 |
| Асимптомні (нерозірвані) аневризми | | | | | | | |
| 37 | 63,8 | 4 | 6,9 | 4 | 6,9 | 13 | 25,9 |
| Псевдотуморозний перебіг | | | | | | | |
| 6 | 50,0 | 2 | 16,6 | 3 | 25,0 | 1 | 8,3 |
| Ішемічний перебіг | | | | | | | |
| 1 | 50,0 | 1 | 50,0 | – | – | – | – |

Пацієнтів з великими та гігантськими АА у цій групі не було (табл. 3).

У цій групі АА мали переважно широку та відносно широку шийку (див. табл. 2).

***Рентгеноанатомічні особливості артеріальних аневризм біфуркації основної артерії, «холодний» період захворювання***

У «холодний» період захворювання на лікуванні та під спостереженням перебували 35 пацієнтів з АА біфуркації ОА, серед них було 18 чоловіків та 17 жінок. Вік пацієнтів становив від 23 до 69 років. Усі пацієнти перенесли поодинокий ГПМК за типом АК через розрив АА біфуркації ОА. Переважали поодинокі АА. У 4 випадках верифікували поєднання АА біфуркації ОА з АА передніх відділів артеріального кола мозку.

Ознаки складної форми АА виявлено у 26 (74,3 %) пацієнтів. Переважали АА розміром 4–15 мм (табл. 4).

У 25 (71,4 %) пацієнтів АА мали широку та відносно широку шийку (див. табл. 2).

***Рентгеноанатомічні особливості асимптомних (нерозірваних) артеріальних аневризм біфуркації основної артерії***

Асимптомні (нерозірвані) АА біфуркації ОА виявлено у 58 (29,6 %) пацієнтів, серед них було 30 (51,7 %) чоловіків і 28 (48,3 %) жінок. Вік пацієнтів становив від 16 до 78 років (середній вік – 49,2 року).

Поодинокі нерозірвані АА виявлено у 31 (53,4 %) пацієнта. В 1 (1,7 %) випадку асимптомна АА біфуркації ОА поєднувалася з аденомою гіпофіза. У 16 (27,6 %) пацієнтів асимптомні АА діагностували як знахідку за наявності розірваних АА переднього півкільця артеріального кола мозку. У 2 (3,4 %) випадках асимптомні АА біфуркації ОА поєднувалися з розірваними АА переднього півкільця та артеріовенозними мальформаціями (АВМ) супратенторіальних відділів головного мозку.

У 7 (12 %) пацієнтів асимптомні АА біфуркації ОА були знахідками в струк-

***Таблиця 3.*** *Розподіл артеріальних аневризм біфуркації основної артерії за розміром та формою (рецидивний геморагічний перебіг захворювання)*

| Локалізація аневризми | Рентгеноанатомічна форма аневризми | | | | Розмір аневризми, мм | | | | | | | |
|---|---|---|---|---|---|---|---|---|---|---|---|---|
| | проста | | складна | | <4 | | 4–15 | | 16–25 | | >25 | |
| | Абс. | % | Абс. | % | Абс. | % | Абс. | % | Абс. | % | Абс. | % |
| Біфуркація ОА | – | – | 10 | 66,7 | 1 | 6,7 | 9 | 60 | – | – | – | – |
| Біфуркація ОА + МА ВСА | – | – | 1 | 6,7 | – | – | 1 | 6,7 | – | – | – | – |
| Біфуркація ОА + МА ВСА + МА ПСА | – | – | 1 | 6,7 | – | – | 1 | 6,7 | – | – | – | – |
| Біфуркація ОА + МА ОА – ВМА + МА ПСА | – | – | 1 | 6,7 | – | – | 1 | 6,7 | – | – | – | – |
| Біфуркація ОА + МА СМА | – | – | 1 | 6,7 | – | – | 1 | 6,7 | – | – | – | – |
| Біфуркація ОА + МА ВСА (множинні) | – | – | 1 | 6,7 | – | – | 1 | 6,7 | – | – | – | – |
| Усього | – | – | 15 | 100,0 | 1 | 6,7 | 14 | 93,3 | – | – | – | – |

***Таблиця 4.*** *Розподіл артеріальних аневризм біфуркації основної артерії за розміром та формою («холодний» період поодинокого аневризмального крововиливу)*

| Локалізація аневризми | Рентгеноанатомічна форма аневризми | | | | Розмір аневризми | | | | | | | |
|---|---|---|---|---|---|---|---|---|---|---|---|---|
| | проста | | складна | | <4 | | 4–15 | | 16–25 | | >25 | |
| | Абс. | % | Абс. | % | Абс. | % | Абс. | % | Абс. | % | Абс. | % |
| Біфуркація ОА | 8 | 22,8 | 23 | 65,7 | 1 | 2,8 | 26 | 74,3 | 3 | 8,6 | 1 | 2,8 |
| Біфуркація ОА + МА ВСА | 1 | 2,8 | 2 | 5,7 | – | – | 3 | 8,6 | – | – | – | – |
| Біфуркація ОА + МА ВСА + МА СМА | – | – | 1 | 2,8 | – | – | 1 | 2,8 | – | – | – | – |
| Усього | 9 | 25,7 | 26 | 74,3 | 1 | 2,8 | 30 | 85,7 | 3 | 8,6 | 1 | 2,8 |

турі множинних нерозірваних, АА переднього півкільця артеріального кола мозку, в 1 (1,7 %) – асимптомна АА біфуркації ОА поєднувалась із симптомною кавернозною мальформацією півкулі мозочка.

Зазначимо, що термін «асимптомна АА біфуркації ОА» не завжди відповідає дійсності. У групі поодиноких асимптомних АА біфуркації ОА у 4 (6,9 %) пацієнтів мали місце клінічні вияви псевдомігренозного перебігу захворювання.

У 18 (31 %) пацієнтів нерозірвані АА біфуркації ОА діагностували за наявності симптомних (розірваних) АА переднього півкільця артеріального кола мозку. У 10 (17,2 %) випадках АА біфуркації ОА виявляли під час виконання СЦАГ з приводу оклюзійно-стенотичних уражень брахіоцефальних артерій, 30 (51,7 %) – під час проведення магнітно-резонансної томографії та магнітно-резонансної томографії з ангіографією за наявності інших симптомів захворювання. Остаточну верифікацію діагнозу в усіх пацієнтів з нерозірваною АА біфуркації АА виконували методом СЦАГ.

У 46 (79,3 %) пацієнтів АА мали просту форму (табл. 5), у решти – складну форму, зокрема дивертикули в структурі тіла АА, широку шийку щодо тіла АА, вияви блістероподібності. Серед асимптомних (нерозірваних) АА біфуркації ОА переважали аневризми малого розміру (40 (69 %)). Лише в 1 (1,7 %) пацієнта АА мала великий розмір. Асимптомних АА гігантського розміру не виявлено (див. табл. 5).

Переважали АА з широкою та відносно широкою шийкою – 41 (70,6 %) (див. табл. 2).

***Рентгеноанатомічні особливості артеріальних аневризм біфуркації основної артерії, псевдотуморозний перебіг захворювання***

Псевдотуморозний перебіг захворювання спостерігали у 12 (5,7 %) пацієнтів з АА біфуркації ОА, серед них було 7 жінок та 5 чоловіків. Вік пацієнтів становив від 6 до 67 років. Усі діагностовані АА мали типову для біфуркації ОА локалізацію. Усі АА за формою були складними.

За даними комп'ютерної томографії (КТ) головного мозку, в усіх спостереженнях зовнішній розмір АА переважав над функціонуючою частиною аневризми, що підтверджено даними СЦАГ. Ознаки тромбоформування в порожнині АА виявлено в усіх пацієнтів.

Згідно з отриманими результатами, не встановлено переконливих ознак дисекційного ураження артеріального русла ВББ в екстракраніальних та інтракраніальних його відділах, проте наведені дані не можуть заперечити наявності такого ураження в цій групі пацієнтів. У 3 (25 %) хворих із псевдотуморозним перебігом захворювання виявлено ознаки спонтанного, практично тотального тромбування порожнини АА. Розмір функціонуючої частини у гігант-

***Таблиця 5.*** *Розподіл асимптомних (нерозірваних) артеріальних аневризм біфуркації основної артерії за розміром та формою*

| Локалізація аневризми | Рентгеноанатомічна форма аневризми | | | | Розмір аневризми | | | | | | | |
|---|---|---|---|---|---|---|---|---|---|---|---|---|
| | проста | | складна | | <4 | | 4–15 | | 16–25 | | >25 | |
| | Абс. | % | Абс. | % | Абс. | % | Абс. | % | Абс. | % | Абс. | % |
| Біфуркація ОА | 23 | 39,6 | 8 | 13,8 | 20 | 34,5 | 10 | 17,2 | 1 | 1,7 | – | – |
| МА біфуркації ОА + аденома гіпофіза | 1 | 1,7 | – | – | – | – | 1 | 1,7 | – | – | – | – |
| Розрив МА переднього півкільця + асимптомна МА біфуркації ОА | 14 | 24,1 | 2 | 3,4 | 13 | 22,4 | 3 | 5,2 | – | – | – | – |
| Розрив МА переднього півкільця + АВМ супратенторіально + асимптомна МА біфуркації ОА | 2 | 3,4 | – | – | 1 | 1,7 | 1 | 1,7 | – | – | – | – |
| Асимптомна МА переднього півкільця + МА біфуркації ОА | 5 | 8,6 | 2 | 3,4 | 6 | 10,3 | 1 | 1,7 | – | – | – | – |
| МА біфуркації ОА + КМ мозочка | 1 | 1,7 | – | – | – | – | 1 | 1,7 | – | – | – | – |
| Усього | 46 | 79,3 | 12 | 20,7 | 40 | 69,0 | 17 | 29,3 | 1 | 1,7 | – | – |

***Примітка:*** *АВМ – артеріовенозна мальформація; КМ – кавернозна мальформація.*

***Таблиця 6.*** *Порівняльна характеристика розміру аневризми (мм) за даними комп'ютерної томографії та селективної церебральної ангіографії*

| Показник | Дані КТ | | | | | | | | Дані СЦАГ | | | | | | | |
|---|---|---|---|---|---|---|---|---|---|---|---|---|---|---|---|---|
| | <4 | | 4–15 | | 16–25 | | >25 | | <4 | | 4–15 | | 16–25 | | >25 | |
| | Абс. | % | Абс. | % | Абс. | % | Абс. | % | Абс. | % | Абс. | % | Абс. | % | Абс. | % |
| АА біфуркації ОА | – | – | – | – | 6 | 50,0 | 6 | 50,0 | 3 | 25,0 | – | – | 6 | 50,0 | 3 | 25,0 |
| Ознаки тромбофор-мування | – | – | – | – | 6 | 50,0 | 6 | 50,0 | – | – | – | – | 6 | 50,0 | 3 | 25,0 |
| Тромбо-вана анев-ризма | – | – | – | – | – | – | 3 | 25,0 | 3 | 25,0 | – | – | – | – | – | – |

ських АА біфуркації ОА (за даними КТ, розмір АА >25 мм) становив <4 мм.

У більшості випадків – у 8 (66,6 %) шийка АА була широкою або відносно широкою, у 4 (33,3 %) – відносно вузькою з вузькою шийку (див. табл. 2).

***Рентгеноанатомічні особливості артеріальних аневризм біфуркації основної артерії, ішемічний перебіг захворювання***

За нашими даними, ішемічний перебіг є вкрай рідкісним для пацієнтів з АА біфуркації ОА. Зафіксовано 2 (0,9 %) випадки, коли АА біфуркації ОА була причиною розвитку ГПМК за ішемічним типом (в 1 чоловіка та 1 жінки віком відповідно 51 та 60 років). В обох випадках на догоспітальному етапі діагностовано ішемічне ураження супратенторіальних відділів головного мозку (потилична частка). За даними МСКТ, МСКТ-АГ і СЦАГ головного мозку, АА мали великий розмір. Виявлено виражені множинні деформації ходу прецеребральних артерій. В обох випадках були відсутні переконливі ознаки тромбоформування в порожнинах АА. Відзначено збіг розміру функціонуючої частини АА та зовнішнього їх розміру за даними СЦАГ, МСКТ та МСКТ-АГ головного мозку. В обох випадках АА віднесено до категорії складних за основними параметрами. Обидві АА мали широку шийку.

**Обговорення**

З огляду на літературні дані та значний власний клінічний матеріал, ми бажали переконатися, чи є визначальними чинниками (предикторами) геморагічного типу перебігу захворювання розміри, форма і додаткові параметри (коефіцієнти та співвідношення) АА біфуркації ОА (рисунок).

Розмір АА – це показник, який у багатьох випадках визначає лікувальну тактику. T. Inagawa та співавт. вважають, що нерозірвані АА мають розмір 4 мм. Критерієм високого ризику розриву АА вважали розмір АА >5 мм [16]. Результати іншого дослідження вказують на те, що АА розміром <7 мм мають мінімальний ризик розриву. Сучасні дослідження засвідчують важливість відносних параметрів АА (співвідношення розмірів з діаметром артерії), але у багатьох публікаціях основну увагу приділяють розміру АА як предиктору геморагічної трансформації [25–28].

Іншим значущим параметром, який часто аналізують, є форма АА. Неправильну форму і наявність дивертикулів у ділянці купола вважають предикторами геморагічного перебігу захворювання [29, 30]. У сучасних публікаціях акцентується увага на тому, що розірвані АА мають неправильну форму. Це пояснюють особливостями гідродинаміки в порожнині АА.

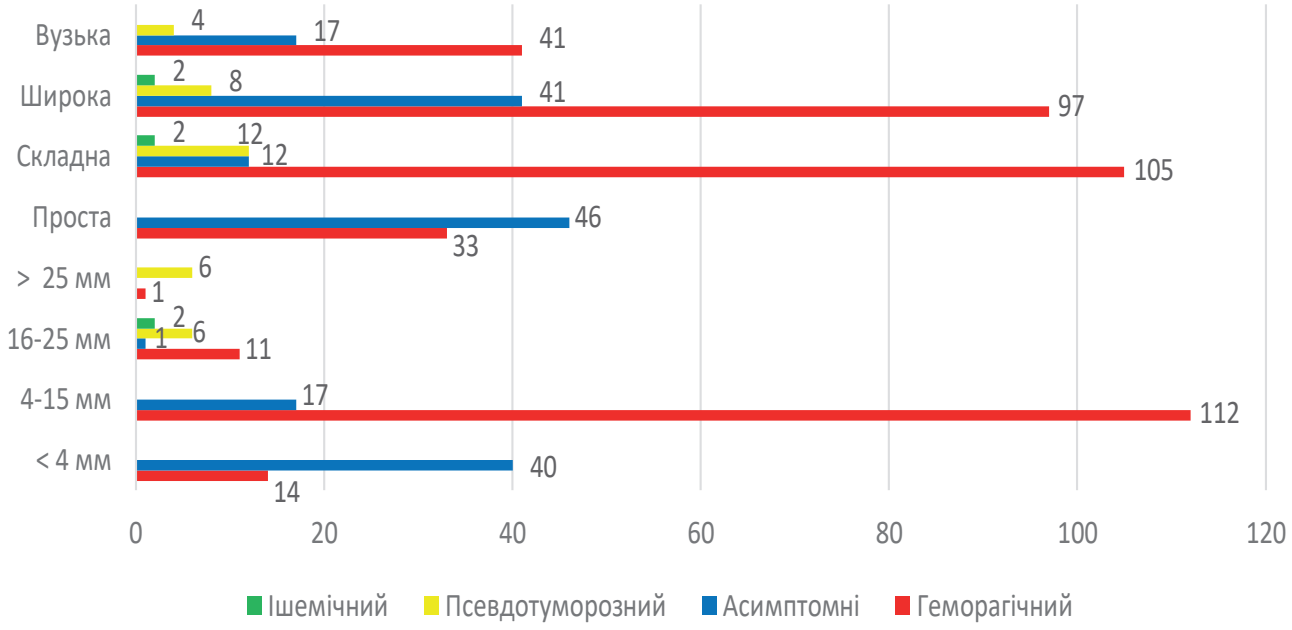


***Рисунок.*** *Узагальнені результати дослідження*

Існує думка, що неправильна форма купола свідчить про високий ризик розриву АА незалежно від її розміру [23, 31].

У наукових публікаціях вперше про співвідношення висоти купола і шийки АА згадано у 1999 р. Hiroshi Ujiie та співавт. виявили, що при величині співвідношення ≥1,6 інтрамуральна гемодинаміка характеризується малими швидкостями, які спричиняють руйнування стінки АА. На думку цих авторів, величина співвідношення 1,6 є критерієм, який дає змогу прогнозувати розрив АА [32, 33]. Схожі результати отримали B. Weir та співавт. у 2003 р. на підставі аналізу даних 532 пацієнтів із 774 АА [34]. З урахуванням публікацій останніх років цей параметр продовжують досліджувати. Неправильна форма АА та величина співвідношення висоти купола і шийки АА 1,3 асоційовані з високим ризиком розриву АА [15].

Аналіз результатів нашого дослідження розмірів, форми та величини співвідношення висоти купола і шийки АА біфуркації ОА як предиктора вірогідного геморагічного перебігу захворювання виявив, що у групі гострого періоду безрецидивного АК унаслідок розриву АА біфуркації ОА переважали пацієнти з розміром АА від 4 до 15 мм (68 (78,4 %)). У групі геморагічного рецидивного перебігу розмір повторно розірваних АА біфуркації ОА у 14 (93,3 %) пацієнтів становив від 4 до 15 мм. У «холодний» період захворювання при геморагічному типу перебігу розмір діагностованих АА біфуркації ОА у 30 (85,7 %) пацієнтів становив від 4 до 15 мм.

Загалом у 112 (81 %) пацієнтів АА біфуркації ОА мали розмір від 4 до 15 мм. У разі розміру АА <4 мм геморагічний перебіг спостерігали у 14 (10,1 %) хворих. Розрив АА біфуркації ОА розміром від 16 до 25 мм виявлено в 11 (7,9 %) пацієнтів.

Складну (неправильну) форму аневризми зафіксовано у 105 (76 %) пацієнтів з геморагічним перебігом АА біфуркації ОА.

Величину співвідношення висоти купола і ширини шийки АА біфуркації ОА з геморагічним перебігом від 1,0 до 3,0 виявили у 97 (70 %) пацієнтів.

Отже, найбільш схильними до геморагічного перебігу є АА біфуркації ОА, які мають розмір від 4 до 15 мм за наявності складної (неправильної) форми аневризми. При розмірі АА <4 або 16–25 мм ризик геморагічного перебігу є значно нижчим – відповідно 10,1 та 7,9 %.

Величина співвідношення висоти купола і ширини шийки АА біфуркації ОА, за результатами нашого дослідження, не є предиктором геморагічного перебігу АА біфуркації ОА за наявності вузької шийки АА.

У групі пацієнтів з асимптомними (нерозірваними) АА біфуркації ОА розмір 40 (69 %) АА був <4 мм, 17 (29,3 %) – від 4 до 15 мм, 1 – від 16 до 25 мм. Просту форму АА діагностували у 46 (79,3 %) пацієнтів цієї групи. У 12 (20,6 %) хворих асимптомні АА біфуркації ОА мали складну форму при малих розмірах аневризми. Отже, за наявності малого розміру АА біфуркації ОА (<4 мм) вірогідність геморагічної трансформації, без урахування чинників ризику та результатів динамічного спостереження за розмірами та формою АА, є мінімальною.

За наявності псевдотуморозного перебігу захворювання діагностовані АА біфуркації ОА мали великий (6 (50 %)) та гігантський (6 (50 %)) розмір, складну (неправильну) форму. У 8 (66,6 %) пацієнтів величина співвідношення висоти купола і шийки АА становила від 1,0 до 3,0. У 4 (33,4 %) пацієнтів діагностували відносно вузьку шийку АА. Вірогідними чинниками, якими можна пояснити відсутність геморагічної трансформації, є невідповідність внутрішнього та зовнішнього розміру АА за результатами порівняння даних КТ та СЦАГ, які вказують на значну товщину стінки таких АА та наявність тромбоформування або розшарування в її порожнині.

У разі ішемічного перебігу АА біфуркації ОА розмір діагностованих АА становив від 16 до 25 мм. В обох випадках АА мали складну (неправильну) форму. Величина співвідношення висоти купола і ширини шийки АА становила від 1,0 до 3,0, що вказує на наявність широкої шийки АА. Ішемічний перебіг захворювання у цих пацієнтів можна пояснити лише наявністю супутніх виражених деформацій хребтових артерій в екстракраніальних відділах.

## Висновки

Виявлено основні варіанти клінічного перебігу АА біфуркації ОА: геморагічний (65,7 %), асимптомний (27,6 %), псевдотуморозний (5,7 %) та ішемічний (0,9 %).

Локалізація АА в ділянці біфуркації ОА є предиктором вірогідного геморагічного варіанта перебігу захворювання (у 138 (65,7 %)) з 210 пацієнтів).

На підставі аналізу результатів обстеження пацієнтів з АА біфуркації ОА з геморагічним перебігом захворювання слід вважати, що переконливими чинниками (предикторами) вірогідного розриву АА біфуркації ОА є її розмір від 4 до 15 мм (81 %) у поєднанні зі складною (неправильною) формою (76 %).

Якщо розмір АА біфуркації ОА <4 або 16–25 мм, то ризик геморагічного перебігу є значно нижчим – відповідно 10,1 та 7,9 %.

Величина співвідношення висоти купола і ширини шийки АА біфуркації ОА >3,0, за результатами нашого дослідження, не є предиктором геморагічного перебігу АА біфуркації ОА за наявності вузької шийки АА.

У разі малого розміру АА біфуркації ОА (<4 мм) незалежно від її форми вірогідність геморагічної трансформації без урахування чинників ризику та результатів динамічного спостереження за розмірами та формою АА є мінімальною.

Вірогідними чинниками, якими можна пояснити відсутність геморагічної трансформації АА біфуркації ОА із псевдотуморозним перебігом, є невідповідність внутрішнього та зовнішнього розміру АА за даними комп'ютерної томографії та СЦАГ, які вказують на значну товщину стінки АА і наявність тромбоформування або розшарування в її порожнині.

Ішемічний перебіг захворювання за наявності АА біфуркації ОА великого розміру, складної форми та широкої шийки АА можна пояснити наявністю супутніх виражених деформацій хребтових артерій в екстракраніальних відділах.

## References


1. Eliava ShSh, Eristavi AR, Dobrovolskikh GF et al. Selection of surgical approach to aneurysms of distal basilar artery. Voprosy neyrokhirurgii. 2008;1: 37-43 (in Russian).
2. Lebedev VV, Krylov VV, Surgery of acute cerebral aneurysm rupture. Moscow: Meditsina;1996. 219 p. (in Russian).
3. Filatov YuM, Eliava ShSh, Myakota AE. Microsurgical treat- ment of posterior circulation aneurysms. Voprosy neyrokhirurgii. 1990;5: 3-6 (in Russian).
4. Drake CG, Peerless SJ, Hernesniemi UA. Surgery of vertebrobasilar aneurysms. London, Ontario experience on 1767 patients. Wein, New York: Springer Verlag;1996. DOI: 10.1007/978-3-7091-9409-6
5. Hernesniemi J. Aneurysms of vertebrobasilar tree. Acta Neurochir. (Wien). 2002;144 (4):411. PMID: 12083065
6. Yasargil MG. Microneurosugery. Vol. 1–2. Stuttgart: Thieme;1984.
7. Wiebers DO, Whisnant JP, Huston J 3rd et al. Unruptured intracranial aneurysms: natural history, clinical outcome, and risks of surgical and endovascular treatment. Lancet. 2003;362(9378):103-10. PMID: 12867109 DOI: 10.1016/s0140-6736(03)13860-3
8. Krylov VV, Zavalishin EE. Surgical treatment of ruptured posterior circulation aneurysms. Neyrokhirurgiya. 2010;2:14-25 (in Russian).
9. Molyneux A, Kerr R, Stratton I et al. International Subarachnoid Aneurysm Trial (ISAT) of neurosurgical clipping versus endovascular coiling in 2143 patients with ruptured intracranial aneurysms: a randomised trial. Lancet. 2002;360 (9342):1267-74. PMID: 12414200 DOI: 10.1016/s0140-6736(02)11314-6
10. Panarin VA, Krivoshapkin AL, Orlov KYu et al. Changes in strategy and treatment outcomes of cerebral aneurysms. Patologiya krovoobrashcheniya i kardiokhirurgiya. 2012;3:35-9.
11. Pierot L, Boulin A, Castaings L et al. Selective occlusion of basilar artery aneurysms using controlled detachable coils: report of 35 cases. J Neurosurgery. 1996;38(5):948-53. PMID: 8727820 DOI: 10.1097/00006123-199605000-00019
12. Pandey AS, Koebbe C, Rosenwasser RH et al. Endovascular coil embolization of ruptured and unruptured posterior circulation aneurysms: review of a 10-year experience. Neurosurgery. 2007;60 (4):626-36. PMID: 17415199 DOI: 10.1227/01.NEU.0000255433.47044.8F
13. Tateshima S, Murayama Y, Gobin ER et al. Endovascular treatment of basilar tip aneurysms using Guglielmi detachable coils: anatomic and clinical outcomes in 73 patients from a single institution. Neurosurgery. 2000;47 (6):1332-9. PMID: 11126904
14. Wang GX, Yu JY, Wen L et al. Risk factors for the rupture of middle cerebral artery bifurcation aneurysms using CT angiography. PLoS One. 2016;11(12): e0166654. PMID: 27977691 PMCID: PMC5157982 DOI: 10.1371/journal.pone.0166654
15. Backes D, Vergouwen MD, Velthuis BK et al. Difference in aneurysm characteristics between

ruptured and unruptured aneurysms in patients with multiple intracranial aneurysms. Stroke. 2014;45(5):1299-303. PMID: 24652309 DOI: 10.1161/STROKEAHA.113.004421
16. Inagawa T, Hada H, Katoh Y. Unruptured intracranial aneurysms in elderly patients. Surg Neurol. 1992;38(5):364-70. PMID: 1485213 DOI: 10.1016/0090-3019(92)90023-g
17. Shojima M, Morita A, Nakatomi H, Tominari S. Size is the most important predictor of aneurysm rupture among multiple cerebral aneurysms: post hoc subgroup analysis of unruptured cerebral aneurysm study Japan. Neurosurgery. 2017. DOI: 10.1093/neuros/nyx307
18. Wiebers DO, Whisnant JP, Huston J et al. Unruptured intracranial aneurysms: natural history, clinical outcome, and risks of surgical and endovascular treatment. Lancet. 2003;362(9378):103-10. PMID: 12867109 DOI: 10.1016/s0140-6736(03)13860-3
19. Cai W, Hu C, Gong J, Lan Q. Anterior communicating artery aneurysm morphology and the risk of rupture. World Neurosurgery. 2018;109:119-26. PMID: 28958928 DOI: 10.1016/j.wneu.2017.09.118
20. Cai W, Shi D, Gong J et al. Are morphologic parameters actually correlated with the rupture status of anterior communicating artery aneurysms? World Neurosurgery. 2015;84(5):1278-83. PMID: 26054869 DOI: 10.1016/j.wneu.2015.05.060
21. Dhar S, Tremmel M, Mocco J et al. Morphology parameters for intracranial aneurysm rupture risk assessment. Neurosurgery. 2008;63(2):185-97. PMID: 18797347 PMCID: PMC2570753 DOI: 10.1227/01.NEU.0000316847.64140.81
22. Jiang H, Weng YX, Zhu Y et al. Patient and aneurysm characteristics associated with rupture risk of multiple intracranial aneurysms in the anterior circulation system. Acta Neurochir. (Wien). 2016;158(7):1367-75. PMID: 27165300 DOI: 10.1007/s00701-016-2826-0
23. Huang ZQ, Meng ZH, Hou ZJ et al. Geometric parameter analysis of ruptured and unruptured aneurysms in patients with symmetric bilateral intracranial aneurysms: a multicenter ct angiography study. AJNR 2016;37(8):1413-7. PMID: 27102312 DOI: 10.3174/ajnr.A4764
24. Ivanov D, Dol A, Polienko A. Patient-specific hemodynamics and stress-strain state of cerebral aneurysms. Acta Bioeng Biomech. 2016;18(2):917. DOI: 10.5277/ABB-00373-2015-0
25. Orz Y, Alyamany M. The impact of size and location on rupture of intracranial aneurysms. Asian J Neurosurg. 2015;10(1):26-31. PMCID: PMC4352624
26. PMID: 25767572 doi: 10.4103/1793-5482.144159
27. Bijlenga P, Ebeling C, Jaegersberg M et al. Risk of rupture of small anterior communicating artery aneurysms is similar to posterior circulation aneurysms. Stroke. 2013;44(11):3018-26. PMID: 23899912 DOI: 10.1161/STROKEAHA.113.001667
28. Maslehaty H, Capone C, Frantsev R et al. Predictive anatomical factors for rupture in middle cerebral artery mirror bifurcation aneurysms. J Neurosurg. 2018;128(6):1799-807 PMID: 28841119 DOI: 10.3171/2017.2.JNS162705
29. Mehan WA, Romero JM, Hirsch JA et al. Unruptured intracranial aneurysms conservatively followed with serial CT angiography: could morphology and growth predict rupture? J Neurointerv Surg. 2014;6(10):761-6. PMID: 24275611 DOI: 10.1136/neurintsurg-2013-010944
30. Weir B, Amidei C, Kongable G et al. The aspect ratio (dome/neck) of ruptured and unruptured aneurysms. J Neurosurg. 2003;99(3):447-51. PMID: 12959428 DOI: 10.3171/jns.2003.99.3.0447
31. Thubrikar MJ. Vascular mechanics and pathology. New York: Springer Science+Business media; 2007. 494 p. DOI: 10.1007/978-0-387-68234-1
32. Lindgren AE, Koivisto T, Björkman J et al. Irregular shape of intracranial aneurysm indicates rupture risk irrespective of size in a population-based cohort. Stroke. 2016;47(5):1219-26. PMID: 27073241 DOI: 10.1161/STROKEAHA.115.012404
33. Ujiie H, Tachibana H, Hiramatsu O et al. Effects of size and shape (aspect ratio) on the hemodynamics of saccular aneurysms: a possible index for surgical treatment of intracranial aneurysms. Neurosurgery. 1999;45(1):119-29. PMID: 10414574 DOI: 10.1097/00006123-199907000-00028
34. Ujiie H, Tamano Y, Sasaki K, Hori T. Is the aspect ratio a reliable index for predicting the rupture of a saccular aneurysm? Neurosurgery. 2001;48(3):495-502. PMID: 11270538 DOI: 10.1097/00006123-200103000-00007
35. Weir B. Aneurysms affecting the nervous system. Baltimore: Williams & Wilkins; 1987. 671 p.

## РЕНТГЕНОАНАТОМИЧЕСКИЕ ОСОБЕННОСТИ АРТЕРИАЛЬНЫХ АНЕВРИЗМ БИФУРКАЦИИ ОСНОВНОЙ АРТЕРИИ

В.В. МОРОЗ
ГУ «Институт нейрохирургии имени акад. А.П. Ромоданова НАМН Украины», г. Киев

**Цель работы** – определить основные рентгеноанатомические характеристики артериальных аневризм (АА) бифуркации основной артерии (ОА) и предикторы геморрагической трансформации с учетом клинических вариантов течения заболевания.

**Материалы и методы.** За период с 1998 по 2019 г. на обследовании и лечении в сосудистых отделениях Института нейрохирургии имени акад. А.П. Ромоданова НАМН

Украины находились 687 пациентов с АА вертебробазилярного бассейна. Аневризмы бифуркации ОА диагностированы у 210 (30,6 %) больных. Геморрагическое течение заболевания при наличии АА бифуркации ОА имело место в 138 (65,7 %) наблюдениях. Асимптомные неразорвавшиеся АА бифуркации ОА выявлены у 58 (27,6 %) пациентов. Псевдотуморозное течение заболевания наблюдали у 12 (5,7 %) больных, ишемическое – у 2 (0,9 %).

**Результаты.** Классифицированы варианты клинического течения АА бифуркации ОА. С учетом рентгеноанатомических особенностей для каждого варианта течения заболевания определены стабильные характеристики АА (размер, форма, шейка и соотношение высоты купола и ширины шейки АА). Установлены доступные предикторы геморрагического течения АА бифуркации ОА.

**Выводы.** Выявлены основные варианты клинического течения АА бифуркации ОА: геморрагический (65,7 %), асимптомный (27,6 %), псевдотуморозный (5,7 %) и ишемический (0,9 %). Локализация АА в области бифуркации ОА является предиктором возможного геморрагического варианта течения заболевания (у 138 (65,7 %)) из 210 пациентов). На основании анализа результатов обследования пациентов с АА бифуркации ОА с геморрагическим течением заболевания следует считать, что убедительными факторами (предикторами) возможного разрыва АА бифуркации ОА являются ее размер от 4 до 15 мм (81 %) в сочетании со сложной (неправильной) формой (76 %). Если размер АА бифуркации ОА <4 мм или от 16 до 25 мм, то риск геморрагического течения значительно меньше – соответственно 10,1 и 7,9 %. Величина соотношения высоты купола и ширины шейки АА бифуркации ОА >3,0, по результатам нашего исследования не является предиктором геморрагического течения АА бифуркации ОА при наличии узкой шейки АА. В случае малого размера АА бифуркации ОА (<4 мм) независимо от ее формы вероятность геморрагической трансформации без учета факторов риска и результатов динамического наблюдения за размерами и формой АА минимальна. Вероятными факторами, которыми можно объяснить отсутствие геморрагической трансформации АА бифуркации ОА с псевдотуморозным течением, являются несоответствие внутреннего и внешнего размера АА по данным компьютерной томографии и селективной церебральной ангиографии, которые указывают на значительную толщину стенки АА и наличие тромбоформирования или расслоения в ее полости. Ишемическое течение заболевания при наличии АА бифуркации ОА большого размера, сложной формы и широкой шейки АА можно объяснить наличием сопутствующих выраженных деформаций позвоночных артерий в экстракраниальных отделах.

**Ключевые слова:** аневризма бифуркации основной артерии; размеры; объем; рентгеноанатомические характеристики.

## X-RAY AND ANATOMICAL FEATURES OF ARTERIAL ANEURISMS OF BIFURCATION OF BASILARY ARTERY

V.V. MOROZ
Romodanov Neurosurgery Institute NAMS of Ukraine, Kyiv

**Objective** – to determine the main x-ray anatomical characteristics of arterial aneurisms **(**AA) of bifurcation of basilar artery (BA) and predictors of hemorrhagic transformation, taking into account the main options for the course of the disease.

**Materials and methods.** Total on examination and treatment in the vascular departments of Romodanov Neurosurgery Institute for the period from 1998 to 2019 there were 687 (100 %) patients with AA of vertebrobasilar basin. AA of bifurcation of BA was diagnosed in 210 (30.6 %) patients. The hemorrhagic type of the course of the disease, in the presence of AA of bifurcation of BA occurred in 138 (65.7 %) cases. Asymptomatic unbroken AA of bifurcations of BA were detected in 58 (27.6 %) patients. The pseudotumor type of disease was diagnosed in 12 (5.7 %), ischemic in 2 (0.9 %) patients.

**Results.** The main variants of the clinical course of AA of bifurcation of BA are established. Given the X-ray and anatomical features, certain prevailing for a particular variant of the course of the disease, the most stable characteristics of AA of bifurcation of BA, including the size, shape, neck and the ratio of the height of the dome to the diameter of the neck of AA.

**Conclusions.** According to the results of the study, the main variants of the clinical course of AA of bifurcation of BA were identified: hemorrhagic (65.7 %), asymptomatic (27.6 %), pseudotumor (5.7 %) and ischemic (0.9 %). Localization of AA in the area of BA bifurcation is a rather formidable predictor of a possible hemorrhagic variant of the course of the disease (138 (65.7 %)) out of 210 patients). Based on the analysis of the results of the examination of patients with AA of bifurcation of BA with hemorrhagic disease, it should be considered that convincing factors (predictors) of a possible rupture of AA of bifurcation of BA are its sizes from 4 to 15 mm (81 %) in combination with complex (incorrect) form AA (76 %). With the size of AA of bifurcation of BA <4 mm or having sizes from 16 to 25 mm, the risk of hemorrhagic course is much lower, respectively 10.1 and 7.9 %. The ratio of the height of the dome to the width of the neck of the AA of bifurcation of BA >3.0, according to the results of our study, is not a predictor of the hemorrhagic course of AA of bifurcation of BA, in the presence of a narrow neck of AA. In the presence of a small size of AA of bifurcation of BA (<4 mm), regardless of its shape, the probability of hemorrhagic transformation, without taking into account risk factors and the results of dynamic observation of the size and shape of AA, is minimal. The probable factors that can explain the absence of hemorrhagic transformation of AA of bifurcation of BA with a pseudotumor course are the mismatch between the internal and external sizes of AA according to data of CT and SCAG, which indicate a significant thickness of the AA wall of this group and the presence of thrombogenesis or stratification in its cavity. The ischemic type of the course of the disease in the presence of AA of bifurcation of BA of large size, complex shape and wide neck of AA can be argued for by the presence of concomitant pronounced deformations of vertebral arteries in extracranial sections.

**Key words:** aneurysm of bifurcation basilar artery; size; volume; X-ray anatomical characteristics.